



ARTÍCULO DE REVISIÓN

Estado Actual y Avances en la Investigación de Mpx: Impacto de la Diversificación Genética de los Clados I y II

Franklin Rómulo Aguilar-Gamboa^{1,b} | Danny Omar Suclupe-Campos^{2,a}

- Grupo de Investigación en Inmunología y Virología del Norte, Lambayeque, Perú.
- Universidad Nacional Pedro Ruiz Gallo, Facultad de Ciencias Biológicas. Departamento de Microbiología, Grupo de Investigación en Inmunología y Virología del Norte, Lambayeque, Perú.
 - Biólogo.
 - Biólogo, especialista en Microbiología Clínica.

***Correspondencia:**

Franklin Rómulo Aguilar Gamboa.
imunomicrobiologiaexperimenta@gmail.com

Resumen

Introducción: La viruela símica, ahora denominada por la Organización Mundial de la Salud como mpx, ha sido una preocupación global desde el brote significativo que comenzó en 2022. **Objetivo:** Evaluar el estado actual de la enfermedad con énfasis en el impacto de la diversificación genética, las medidas de control implementadas y el rol de los casos presintomáticos y portadores asintomáticos. **Métodos:** Se realizó una revisión narrativa de la literatura publicada en los últimos dos años, utilizando los descriptores Medical Subject Headings en las bases de datos MEDLINE/PubMed y LILACS, sin restricciones de idioma. **Resultados:** Se identificaron nuevos aspectos en cuanto a su propagación geográfica y diversificación genética en linajes a partir del clado IIb, así como la emergencia del clado Ib en 2024. Se describen las nuevas opciones de tratamientos, así como el reporte de nuevas características clínicas y el rol de los casos presintomáticos y asintomáticos en la diseminación del virus. **Conclusiones:** La transmisión sostenida de casos comunitarios del clado Ib y los múltiples brotes en África en 2024 revelan el complejo estado epidemiológico del virus. Además, los constantes reportes de casos por el clado IIb desde el inicio del brote resaltan la necesidad de realizar mayores estudios de búsqueda activa de portadores asintomáticos y reservorios naturales de la enfermedad, a fin de comprender mejor su epidemiología y controlar su propagación.

Palabras clave: Monkeypox virus; Brotes de Enfermedades; Transmisión de Enfermedad Infecciosa; Vigilancia en Salud Pública (fuente: DeCS BIREME).

Current Status and Advances in Mpx Research: Impact of Genetic Diversification in Clades I and II

Abstract

Introduction: Monkeypox, now termed mpx by the World Health Organization, has been a global concern since the significant outbreak that began in 2022. **Objective:** To assess the current state of the disease, emphasizing the impact of genetic diversification, implemented control measures, and the role of presymptomatic cases and asymptomatic carriers. **Methods:** A narrative review of literature published in the last two years was conducted, using Medical Subject Headings descriptors in MEDLINE/PubMed and LILACS databases, without language restrictions. Results: New aspects were identified regarding its geographical spread and genetic diversification in lineages from clade IIb, as well as the emergence of clade Ib in 2024. New treatment options are described, along with reports of new clinical characteristics and the role of pre- and asymptomatic cases in virus dissemination. **Conclusions:** The sustained community transmission of clade Ib cases and multiple outbreaks in Africa in 2024 reveal the complex epidemiological state of the virus. Furthermore, the constant reports of cases from clade IIb since the beginning of the outbreak highlight the need for more extensive studies actively searching for asymptomatic carriers and natural reservoirs of the disease, in order to better understand its epidemiology and control its spread.

Keywords: Monkeypox Virus; Disease Outbreaks; Disease Transmission; Infectious; Infection Control; Public Health Surveillance (source: MeSH NLM)

INTRODUCCIÓN

El virus de la viruela del mono, también conocido por su denominación inglesa Monkeypox (MPXV) pertenece al género Orthopoxvirus, al que también pertenece el virus de la variola, que fue declarada como erradicada en mayo de 1980. Se transmite principalmente por contacto directo con lesiones cutáneas o fluidos de personas infectadas, así como por fómites, los cuales pueden servir como vehículo para que el patógeno se transmita de una persona a otra sin necesidad de contacto directo ⁽¹⁾.

Los casos endémicos de mpox en África han aumentado más de 10 veces desde la década de 1970, cuando cesó la vacunación contra la viruela humana. De este modo, en la década de 1970 se reportaron 48 casos, mientras que en la década de 1990 estos aumentaron a 520. Sin embargo, en países como la República Democrática del Congo (RDC) y Nigeria, los casos se han incrementado dramáticamente en las últimas décadas, con más de 10 000 casos en RDC entre 2000-2009 y más de 18 000 entre 2010-2019. Además, la propagación geográfica de la enfermedad se ha extendido con brotes reportados en 10 países africanos y cuatro fuera de África entre 1970-2019 ⁽²⁾.

La disciplina de enfermería guía la práctica y genera conocimiento a través de la investigación, lo que ayuda a entender el cuidado en condiciones de salud con alta carga sanitaria y económica, como la diabetes mellitus, que tiene una alta prevalencia y mortalidad global ⁽²⁾.

En mayo de 2022 se detectó un brote de viruela del mono en varios países no endémicos. España se situó como uno de los más afectados, con dos focos principales de transmisión identificados. El primero se originó en un sauna de Madrid, mientras que el segundo tuvo lugar en una fiesta multitudinaria celebrada en Maspalomas (Gran Canaria), a la que asistieron cerca de 80 000 personas. Esta concentración masiva de personas se convirtió en el segundo foco del brote en España ⁽³⁾.

Esta nueva cepa del virus parece tener una mayor facilidad para propagarse de persona a persona. Por lo general, la enfermedad suele ser autolimitada, pero en ocasiones puede complicarse. Tras un periodo de incubación de entre cinco y 21 días, surgen los primeros síntomas como fiebre alta seguida de máculas y pústulas. A diferencia de los casos endémicos, estas lesiones tienden a afectar zonas genitales con mayor frecuencia. Esto no implica que se trate de un virus de transmisión sexual, sino que debido al contacto íntimo y a su alta transmisibilidad, los actos sexuales favorecen el contagio.

Las lesiones de la viruela del mono pueden complicarse con infecciones bacterianas secundarias u otras afecciones en ojos, vías respiratorias o sistema nervioso central. El diagnóstico se realiza mediante cultivo viral, PCR en muestras de lesiones o hisopados faríngeos. Si bien el tratamiento se basa en medidas sintomáticas, la Administración de Alimentos y Medicamentos

de los Estados Unidos (FDA por sus siglas en inglés) autorizó el uso compasivo del antiviral Tecovirimat para casos graves o complicados, empleándose principalmente en EE. UU. e Inglaterra ⁽⁴⁾. Entre las medidas de control, el evitar el contacto directo con personas infectadas, así como el aislamiento de las mismas se considera una primera medida de control individual. En tanto a nivel poblacional se aprobó la vacuna Jynneos, con alta efectividad y baja incidencia de efectos adversos, recomendándose administrarla en dos dosis a personas potencialmente expuestas ⁽⁵⁾.

Dos años después del brote, es importante revisar los avances en el conocimiento y control de esta enfermedad. Por este motivo, el presente artículo tiene el objetivo de evaluar los aspectos clínicos, diagnósticos y medidas implementadas, con el fin de conocer el estado actual de la infección por mpox y los desafíos pendientes para su contención.

METODOLOGÍA

Se realizó una revisión narrativa siguiendo el diseño PRISMA. Se indagaron las bases de datos MEDLINE/PubMed y LILACS desde el uno de enero de 2022 hasta el 31 de agosto de 2024, utilizando los descriptores médicos MeSH (Medical Subject Headings): "Mpox (monkeypox)" AND "Monkeypox virus" AND MPXV Virus. No se aplicaron restricciones de idioma. Dos autores evaluaron de forma independiente los títulos y resúmenes de los resultados de búsqueda para identificar estudios potencialmente relevantes. Se descartaron los duplicados y los trabajos que no cumplían con los criterios de inclusión (estudios originales sobre aspectos clínicos, epidemiológicos o de salud pública relacionados con el brote de 2022). Se revisaron las referencias de los artículos seleccionados para identificar otros estudios relevantes. Cualquier discrepancia fue resuelta por consenso con un tercer autor. La extracción de datos se realizó utilizando un formato diseñado previamente e incluyó información sobre objetivos, métodos, resultados principales y conclusiones. De los 697 artículos identificados inicialmente, 37 cumplieron con los criterios de inclusión y fueron analizados en profundidad para la síntesis cualitativa. El proceso de selección se resume en un diagrama PRISMA (Figura 1).

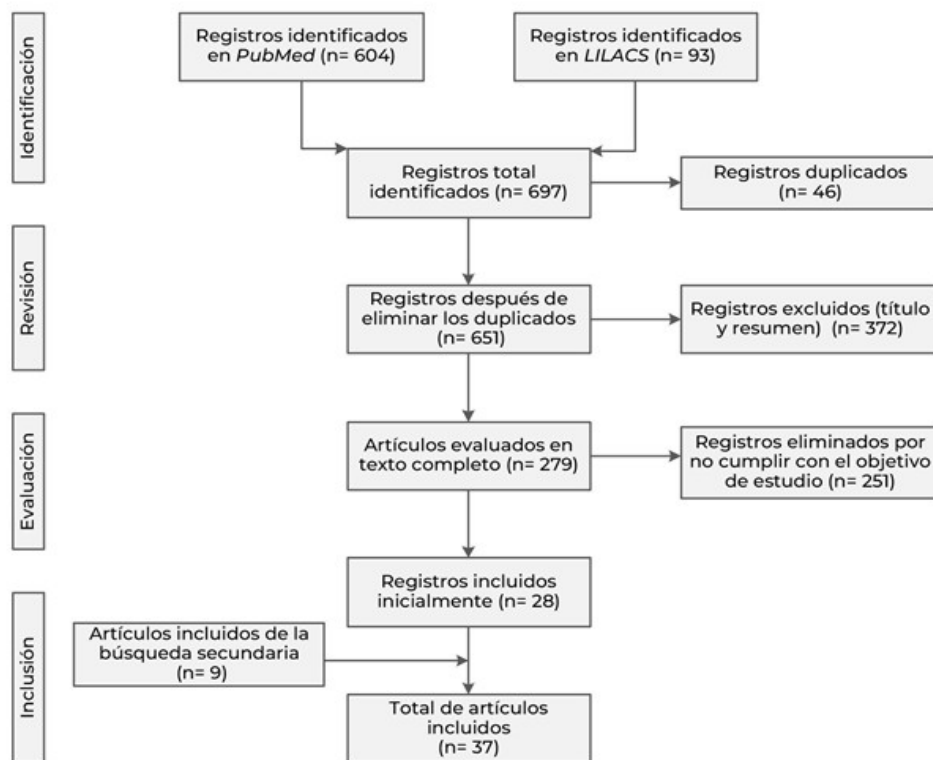


Figura 1. Flujograma de selección de información.

IMPACTO DEL BROTE

Propagación geográfica y diversificación genética

Para describir la actual propagación de mpox, se tiene que diferenciar claramente los episodios endémicos de los epidémicos iniciados por transmisión comunitaria en 2022 y cuyos linajes principalmente derivan del clado IIb (Figura 3). En cuanto a la mpox endémica, existen reportes que indican que la tasa de letalidad general es de 8,7 %, siendo mayor para el clado de África Central (10,6 %) que para el clado de África Occidental (3,6 %). Fuera de África solo se habían reportado brotes en 2003 en EE. UU. y casos esporádicos en años recientes en países como Reino Unido, Israel y Singapur asociados a viajes a África. En cuanto a su transmisión interhumana parece ser baja, aunque algunos brotes han mostrado tasas de ataque secundario de hasta 50 %⁽²⁾. Respecto a los casos endémicos de mpox, la media de la edad de los pacientes reportados ha aumentado de entre 4 a 5 años en la década de 1970 a 21 años en la década de 2010. Esto puede reflejar una disminución de la inmunidad en la población debido a la interrupción de la vacunación universal contra la viruela humana, la cual se considera un factor clave⁽⁶⁾.

En 2022 se reportó un brote mundial, el cual surgió por la diversificación del clado IIb y su adaptación más eficiente de la transmisión interhumana (Figura 3). Esto permitió que se propagara con mayor facilidad entre las personas sin necesidad de contacto directo con los simios. Ante esta evidencia de

una nueva forma de contagio dominada por la transmisión interhumana, y para distinguirlo claramente de brotes anteriores, la enfermedad causada por este linaje adaptado se denomina oficialmente “viruela humana” (human monkeypox, hMPox), para reflejar con precisión epidemiológica la realidad de su actual patrón de propagación.

Los estudios estiman que el número reproductivo básico (R_0) de la actual clado IIb ha variado entre 1,30 y 2,10 según la serie de tiempo y población analizada⁽⁷⁾. Esto indica un nivel alto de contagiosidad entre las personas. Los principales mecanismos de transmisión son el contacto directo con lesiones, fluidos corporales o material contaminado de una persona infectada. Aunque puede afectar a cualquier persona, desde el comienzo de los brotes en 2022 se ha observado una mayor prevalencia de casos en hombres que tienen sexo con hombres, de este modo se estima que este grupo representa hasta el 98 % de los infectados reportados hasta la fecha⁽⁸⁾.

El brote de 2022 no se parece a ningún otro visto anteriormente fuera de África. Desde el 1 de enero de 2022 al 31 de julio de 2024, se reportaron a la OMS un total acumulado de 102 997 casos de mpox confirmados por laboratorio, en 121 países en el punto más álgido del brote (Figura 2)⁽⁹⁾. Un factor clave para la dispersión geográfica del virus ha sido su prolongado período de incubación de hasta 21 días, lapso suficiente para que se suscite una transmisión intercontinental. El período infeccioso se considera desde el inicio de síntomas hasta la formación de costras en todas las lesiones⁽¹⁰⁾.

A julio de 2024, el número de nuevos casos notificados mensualmente aumentó un 8,8 % en comparación con el mes anterior. La mayoría de los casos notificados en el último mes se notificaron en la Región de África (54,9 %) y la Región de las Américas (24,2 %). A nivel mundial, los diez países que han reportado el mayor número acumulado de casos son: Estados Unidos de América (n = 33 556), Brasil (n = 11 841), España (n = 8 104), República Democrática del Congo (n = 4 385), Francia (n = 4 283), Colombia (n = 4 256), México (n = 4 132), Reino Unido (n = 4 018), Perú (n = 3 399) y Alemania (n = 3 886). En conjunto, estos países representan el 80,0 % de los casos notificados a nivel mundial (Figura 2) ⁽¹¹⁾.

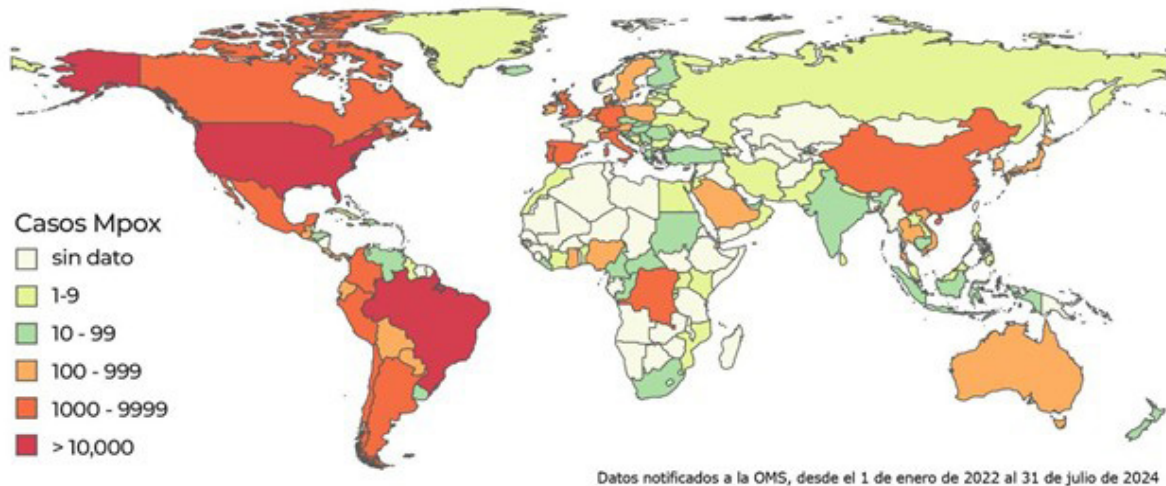


Figura 2. Distribución geográfica de los casos confirmados y acumulados de mpox por país desde el 1 de enero de 2022 al 31 de julio de 2024. La figura ha sido elaborada a partir de los hallazgos publicados en 2024 por la OMS ⁽¹¹⁾ para ilustrar la evolución temporal y espacial de los brotes de mpox en diferentes regiones del mundo.

Dispersión de linajes

Como se mencionó anteriormente, el brote de 2022 vio a MPXV expandirse más allá de sus tradicionales regiones endémicas en África Central y Occidental, afectando a varios países en Europa, América y Asia. Específicamente, la divergencia genética del virus a partir del clado II comenzó a partir de brotes en Nigeria desde 2017, con casos exportados a otros países, pero sin una transmisión sostenida hasta 2022 (Figura 3).

En cuanto a la clasificación genética, el linaje A del clado II es el ancestral, del cual derivan el resto de linajes. Dentro del linaje A se identifican las subramas A.1 y A.2, que presentan ciertas modificaciones genéticas. Por otro lado, el linaje B surgió posteriormente, y dentro de él se identifica la subrama

B.1, la cual es la responsable del actual brote mundial iniciado en 2022 (Figura 3). Este linaje B.1 guarda conexión genética con un importante brote ocurrido en Nigeria entre 2017-2018, donde se identificaron más de 50 polimorfismos de un solo nucleótido (SNPs) en el genoma viral. Esta cantidad de SNPs es considerablemente mayor a la tasa de sustitución estimada habitual para los orthopoxvirus. De este modo, El linaje B.1 emerge a finales de 2021 y muestra mutaciones asociadas a APOBEC3, las cuales podrían estar detrás de su rápida propagación. Además, B.1 porta mutaciones en genes relacionados con evasión inmune, reconocimiento del huésped y factores de virulencia. Los genomas de B.1 revelan características mutacionales y evolutivas exclusivas que parecen haber favorecido la expansión del virus a nuevas regiones ⁽¹²⁾.

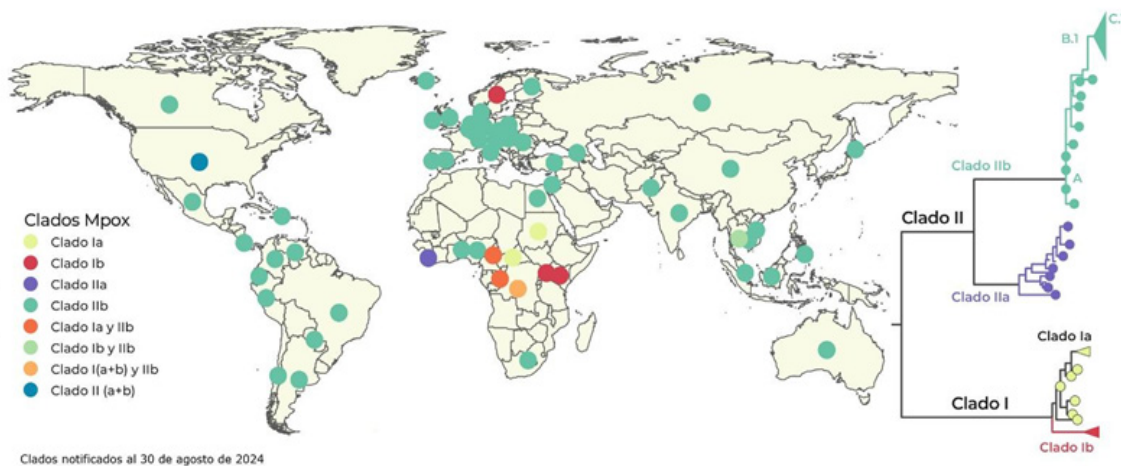


Figura 3. Diversidad genética del MPXV. La figura es una adaptación y modificación a partir de los reportes de OMS,⁽¹¹⁾ GISAID⁽¹⁸⁾ y Nextstrain⁽¹⁹⁾. Representa la identificación de clados tanto en el mapa como en el árbol filogenético, incluyendo casos de transmisión local e importados. La clasificación de los clados se basa en datos de secuenciación genética, literatura científica y registros provenientes de la OMS, NCBI GenBank, Nextstrain y GISAID.

Los linajes del virus MPXV surgen por acumulación progresiva de mutaciones durante su transmisión entre humanos, lo que genera variantes genéticamente distintas con evolución independiente según la región geográfica. El brote global actual afecta principalmente a comunidades de hombres que tienen sexo con hombres (HSH) y se caracteriza por una transmisión sostenida de persona a persona, sin intervención animal. El análisis genómico ha identificado tres linajes principales: el linaje A originado en Nigeria, el linaje A.2 introducido a Norteamérica en 2021–2022, y el linaje B.1, causante del brote global, que desciende del linaje A. Un estudio de 18 genomas nigerianos de 2019–2020 reveló que el linaje A era heterogéneo, con múltiples variantes cocirculantes⁽¹³⁾.

Desde su aparición, el linaje A ha acumulado mutaciones, incluso en genes relacionados con blancos antivirales, y muestra señales de edición por APOBEC3, lo que sugiere una transmisión humana sostenida. Aunque estas mutaciones son menos numerosas que en el linaje B.1, reflejan una diversidad genética considerable antes de 2022 y un proceso de adaptación a la transmisión entre humanos^(13,14). El vínculo evolutivo entre el brote en curso desde 2017 en Nigeria y el brote global de 2022 sigue sin estar claro, debido a la falta de datos genómicos entre 2018 y 2022. Sin embargo, el análisis de genomas de casos nigerianos de 2019–2020 confirma la circulación de múltiples linajes con mutaciones compatibles con la acción de APOBEC3⁽¹³⁾.

La evolución genética del virus MPXV muestra una velocidad mayor a la esperada. Un caso reciente en Nigeria (un hombre de 33 años con estado epiléptico e infección por MPXV) permitió identificar una cepa del clado IIb (linaje A.3) con siete mutaciones de nucleótido único, diferentes de las 11 encontradas en la cepa A.2, sin mutaciones compartidas. Esta divergencia sugiere una aceleración en la tasa de mutación del clado IIb, atribuida a la acción de la enzima APOBEC3. Asimismo, se han reportado en otros países cepas como A.2.1 y A.2.2, asociadas a viajes, lo que indica una transmisión continua en Nigeria no relacionada con la comunidad de HSH⁽¹⁵⁾.

En Corea del Sur, se analizó el genoma de MPXV en un paciente inmunocomprometido con eliminación viral prolongada. Se identificaron mutaciones A290V y A288P, asociadas a resistencia al antiviral Tecovirimat, dentro del clado B.1.3, precursor del linaje C.1 predominante en ese país. Estas mutaciones variaban entre muestras de distintos sitios anatómicos, evidenciando la coexistencia de variantes

resistentes y no resistentes. Se aislaron cepas mutantes con ambas mutaciones, lo cual aporta información clave sobre la patogénesis, replicación y adaptación viral. Este hallazgo refuerza la importancia de la vigilancia genómica para detectar mutaciones que comprometan el tratamiento, especialmente en pacientes inmunodeprimidos⁽¹⁶⁾.

En Beijing, se identificó el linaje C.1 del clado de África Occidental en todos los aislamientos estudiados (n=84, mayo-julio 2023), con 76 a 87 SNPs por genoma. La mayoría de los cambios (61 G>A y 45 C>T) están asociados a la actividad de APOBEC3, favoreciendo la evasión inmune. El análisis filogenético reveló una alta homología con genomas de Asia Oriental y Sudeste Asiático, con una identidad genética entre 99,996 % y 100 %. Se identificaron 46 haplotipos distintos, siendo cuatro los más frecuentes (agrupando al 36,9 % de los genomas), lo que sugiere múltiples introducciones desde otras regiones y una transmisión local limitada⁽¹⁷⁾.

Clado I en África 2023 - 2024

En 2022, se produjeron brotes de mpox debido al clado I en campos de refugiados de la República del Sudán sin haberse encontrado un origen zoonótico⁽²⁰⁾. Sin embargo, durante en 2023 - 2024 se están registrando al menos dos brotes independientes multifuente de MPXV del clado I en la República Democrática del Congo (RDC), con diferentes modos de transmisión y alto impacto en distintos grupos poblacionales. A la fecha de redacción del presente informe, los brotes del clado I en distintas provincias de la RDC se intensifican. Nuevos datos sugieren la coexistencia de por lo menos dos brotes distintos con características propias (Figura 4).

El primer brote se transmite principalmente por vía sexual entre adultos, afectando significativamente a trabajadoras sexuales. Análisis filogenéticos han identificado un sublinaje emergente asociado a este brote. Mientras que el segundo brote predomina en nuevas provincias y afecta principalmente a niños. Los menores de 15 años representan el 67 % de los casos sospechosos y el 84 % de las muertes. Se informa que los niños menores de un año tienen cuatro veces más probabilidades de morir que los mayores de 15 años. En este caso, se sugiere una transmisión directa en comunidades y familias⁽²¹⁾.

Ambos brotes podrían tener orígenes zoonóticos locales independientes. Lo que llama la atención es la divergencia genética y el distinto origen como se puede apreciar en la figura 4 B. La presencia de múltiples brotes independientes del clado I, con características epidemiológicas y genéticas diferenciadas, agrega complejidad a la situación. Su coincidencia temporal requiere respuestas sanitarias específicas para cada contexto, priorizando la protección de los grupos más vulnerables, especialmente los niños. Es apremiante establecer espacios de coordinación científica para abordar esta compleja situación epidemiológica.

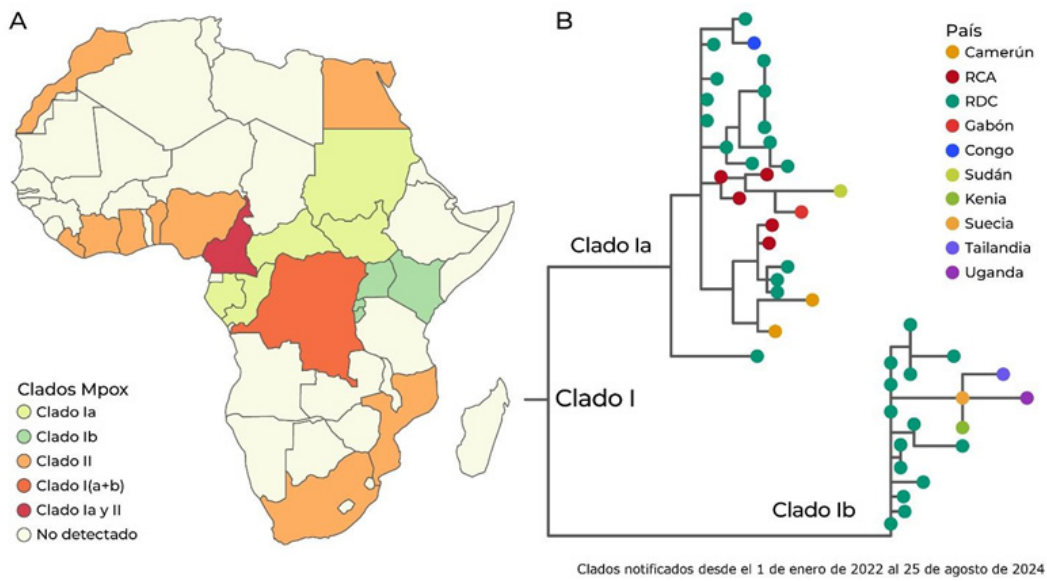


Figura 4. A) Distribución de clados de MPXV notificados en África. B) Divergencia genética del clado I. Datos notificados desde el 1 de enero de 2022 hasta el 25 de agosto de 2024. RCA: República Centroafricana. RDC: República Democrática del Congo. Figura adaptada a partir de las referencias ⁽¹¹⁾⁽¹⁹⁾.

Impacto económico y social

La respuesta al brote requirió recursos considerables, incluyendo esfuerzos de vacunación, tratamientos y medidas de control de salud pública. Un estudio al respecto determinó que el impacto económico de mpox se puede analizar mediante tres enfoques: no intervenir, implementar una cuarentena o realizar una campaña de vacunación. No intervenir resultaría en 413 infecciones y cuatro muertes en 28 días, con un costo económico de 3 699 033 dólares por pérdidas de productividad. La cuarentena reduciría las infecciones a cinco y las muertes a uno, con un costo total de más de un millón de dólares, considerando los costos directos y las pérdidas económicas. La vacunación, aunque costosa inicialmente con 36 007 770 dólares, reduciría las infecciones a tres y evitaría muertes, minimizando las pérdidas de productividad a largo plazo y resultando en el enfoque más eficaz y económicamente beneficioso ⁽²²⁾.

El impacto social del mpox fue significativo, ya que la economía global experimentó interrupciones menores pero notables debido a restricciones temporales en viajes y comercio. Sin embargo, uno de los mayores desafíos fue evitar la estigmatización asociada con la enfermedad. Inicialmente, se cambiaron las denominaciones de la cuenca del Congo (África central) y de África occidental a Clado I y Clado II respectivamente, con el objetivo de reducir la carga negativa. Posteriormente, en 2022, la OMS sugirió denominar la enfermedad como "mpox" para promover un lenguaje neutral y evitar connotaciones negativas. Este cambio refleja un esfuerzo consciente por parte de la comunidad internacional

para manejar la crisis de manera inclusiva y respetuosa, reconociendo que el estigma puede agravar el impacto de una enfermedad al disuadir a las personas de buscar atención médica y al exacerbar las inequidades sociales. Al adoptar el término "mpox", se buscó reducir el miedo y la discriminación, fomentando una respuesta de salud pública más eficaz y compasiva ⁽²³⁾.

MEDIDAS DE CONTROL IMPLEMENTADAS Y DIAGNÓSTICO

Vacunación

La vacunación ha sido una herramienta crucial para ayudar a controlar la propagación del virus MPXV y reducir los casos en el actual brote. Sin embargo, muchas de estas vacunas fueron originalmente destinadas a proteger frente a la ya erradicada viruela humana. Gracias a su eficacia y la inmunidad cruzada que estimulan, se han podido aplicar también para casos de mpox. De este modo, las vacunas disponibles para hacer frente a la enfermedad se pueden organizar en tres generaciones distintas.

Las de primera generación contenían virus vaccinia vivos y replicativos. Las cepas más usadas fueron Lister, Dryvax, EM-63 y Tian-Tan. Se diferenciaban en su cultivo (embriones de pollo versus lesiones vacunas) y presentación (congeladas o liofilizadas). Dryvax dejó de producirse en 1978 aunque se mantuvieron lotes hasta el año 2000 por precaución. El riesgo de este primer tipo de vacunas radicó en la reactogenicidad variable, como la viruela fetal. Pese a ello, ayudaron a erradicar la viruela al conferir sólida protección ⁽²⁴⁾.

Más adelante surgió la necesidad de mayor seguridad, dando paso a la segunda y tercera generación de vacunas destinadas al poxvirus. Las vacunas de segunda generación buscaban mejorar la seguridad de Dryvax, como ACAM2000 aprobada en 2007. Aunque menos riesgosas, aún permitían transmisión. Finalmente, vacunas de tercera generación como Jynneos/Imvanex ofrecen la máxima protección sin efectos adversos. Se derivan del virus Ankara modificado genéticamente para eliminar su virulencia y no replicarse. Estudios demuestran su mayor inmunogenicidad y seguridad incluso en personas VIH positivas. Junto a medidas de salud pública, estas vacunas innovadoras controlaron en cierta manera el brote de mpox en 2022 ^(24,25).

Las vacunas son herramientas esenciales para contener brotes y proteger a personas especialmente vulnerables. Sin embargo, una vez que la enfermedad se manifiesta, el diagnóstico temprano y preciso de los casos es crucial para orientar el manejo clínico e implementar medidas de prevención. Este diagnóstico se basa en la sospecha clínica, teniendo en cuenta síntomas como exantemas, fiebre, adenopatías, y para el caso del brote por el clado IIb, lesiones anogenitales. así mismo, factores epidemiológicos como el contacto con infectados o viajes a áreas de transmisión.

Para el diagnóstico molecular, se deben tomar muestras de lesiones cutáneas, preferiblemente de más de una, así como de la orofaringe u otros fluidos biológicos. Estas muestras deben ser almacenadas y transportadas asegurando el respeto a la cadena de frío. En el laboratorio, se aplica la técnica de PCR, ya sea convencional o en tiempo real, para detectar orthopoxvirus. Posteriormente, se utilizan PCR adicionales o secuenciación para confirmar la presencia del MPXV. Todo este proceso se lleva a cabo siguiendo estrictos protocolos de seguridad biológica, a cargo de personal capacitado.

Los casos confirmados se notifican a OMS y autoridades, realizando seguimiento de contactos y vacunación postexposición cuando proceda. Asimismo, el análisis genético de las cepas aporta luz sobre el origen y características del brote en curso ⁽²⁶⁾.

Antivirales

Los antivirales desarrollados originalmente para tratar el virus de la variola también se han empleado contra la mpox. Entre ellos, Tecovirimat (TPOXX), aprobado para el tratamiento de ortopoxvirus, fue autorizado para su uso en casos de mpox bajo un protocolo de acceso ampliado desde el brote mundial de 2022. Su aplicación inicial se basó en estudios preclínicos en animales, donde demostró mejorar la supervivencia, aunque no se contaba con evidencia directa en humanos. Los primeros resultados clínicos, publicados a fines de 2024, confirmaron que Tecovirimat es seguro, pero no demostró eficacia para

acelerar la resolución de las lesiones en personas con mpox leve o moderada. En el ensayo PALM007, realizado en la República Democrática del Congo con adultos y niños afectados por el clado I, no se observaron diferencias significativas en la duración de las lesiones entre el grupo tratado y el grupo placebo. De forma similar, el estudio STOMP, llevado a cabo en varios países con pacientes infectados por el clado IIb y sin inmunosupresión grave, tampoco evidenció mejoras clínicas relevantes en cuanto al tiempo de resolución ni al alivio del dolor ⁽²⁷⁾.

Estos hallazgos resaltan la necesidad de estudios adicionales, especialmente en personas con formas graves de mpox o con inmunosupresión, quienes presentan mayor riesgo de complicaciones y podrían beneficiarse más del tratamiento antiviral.

El Cidofovir también se ha utilizado, aunque en menor escala, debido a su actividad frente a virus de ADN. Sin embargo, no se prefiere frente al Tecovirimat debido a los riesgos de nefrotoxicidad que requiere hidratación y coadministración de un fármaco denominado Probenecid. Se ha utilizado más por necesidad cuando no estaba disponible el Tecovirimat. El uso de Brincidofovir se ha visto limitado debido a que a veces se ha precisado suspenderlo por elevación de enzimas hepáticas durante el tratamiento. La Trifluridina se está aplicando tópicamente como adyuvante del Tecovirimat para las lesiones oculares ⁽²⁸⁾.

Los datos de la inmunoglobulina frente al vaccinia solo proceden de estudios previos, sin informes de pacientes individuales en el actual brote. Aún no hay vacuna aprobada específicamente, pero se están utilizando ACAM2000 y Jynneos, prefiriéndose esta última por su mejor perfil de seguridad frente a ACAM2000 replicativa. Se están desarrollando nuevos antivirales (NIOCH-14, ST-357) y vacunas de próxima generación (VACΔ6, TNX-801) para abordar cuestiones como la resistencia y una protección más amplia ⁽²⁹⁾.

Tratamiento

Medicamento	Detalles
Tecovirimat (TPOXX)	<p>Aprobado en 2018 para el tratamiento de la viruela.</p> <p>Actúa inhibiendo la proteína VP37, lo que impide la formación de la envoltura viral y su propagación.</p> <p>Se puede administrar por vía oral o intravenosa.</p> <p>Su vida media es de cuatro a seis horas, con un aclaramiento de 31 L/hora.</p> <p>Los efectos secundarios más comunes incluyen dolores de cabeza, problemas gastrointestinales y reacciones en el sitio de inyección.</p> <p>Indicado para infecciones por citomegalovirus.</p> <p>Funciona como un análogo de nucleótido, inhibiendo la polimerasa del ADN viral.</p>
Cidofovir (Vistide®)	<p>Se administra por vía intravenosa, con una vida media de aproximadamente dos horas.</p> <p>Es nefrotóxico, por lo que se requiere una adecuada hidratación y el uso de probenecid.</p> <p>Los efectos secundarios más comunes incluyen problemas oculares y mielosupresión.</p> <p>Es una prodroga de cidofovir, conjugada a lípidos para mejorar su entrada en las células.</p>
Brincidofovir (TEMBEXA®)	<p>Presenta menor nefrotoxicidad en comparación con el cidofovir.</p> <p>Es teratogénica y puede aumentar las enzimas hepáticas.</p> <p>Los resultados han sido poco prometedores, y todos los pacientes han discontinuado el tratamiento debido a efectos secundarios.</p> <p>Contiene anticuerpos dirigidos contra los receptores de la vacuna antipolio.</p>
Inmunoglobulina vacunal (CNJ-016)	<p>Se utiliza para tratar complicaciones vacunales o en personas inmunodeprimidas que han estado expuestas a la vacuna antipolio.</p> <p>Los datos disponibles son limitados, por lo que su uso se reserva como respaldo en casos de viruela símica.</p> <p>Se presenta únicamente como formulación tópica y es un análogo de la timidina.</p> <p>Es seguro para uso tópico y tiene la capacidad de penetrar en el ojo, especialmente en casos de problemas corneales.</p>
Trifluridina	<p>Se utiliza como adyuvante en el tratamiento de la viruela símica con compromiso ocular.</p> <p>Entre los efectos secundarios más comunes se incluyen ardor e hinchazón o inflamación ocular.</p>

Tabla elaborada a partir de la referencia ⁽²⁸⁾

Relevancia del estudio de portadores asintomáticos, casos subclínicos y atípicos

Desde el brote de 2022, la vigilancia epidemiológica del mpox se intensificó con énfasis en el rastreo de contactos y el intercambio internacional de datos. No obstante, aún se requiere mayor investigación sobre la dinámica de transmisión, especialmente en torno al rol de los portadores asintomáticos.

Definir con precisión una infección asintomática por MPXV sigue siendo un reto diagnóstico, ya que algunos pacientes pueden presentar síntomas leves, lesiones únicas o signos subclínicos. Un metaanálisis de 16 estudios (cuatro cuantitativos con 645 individuos) estimó que el 10,2 % de los infectados pueden ser asintomáticos, lo que destaca la necesidad de explorar más a fondo este fenómeno. En África, se ha informado que hasta el 30 % de los casos podrían ser asintomáticos o subclínicos⁽³⁰⁾, lo cual coincide con estudios en Bélgica y Francia, donde hasta tres cuartas partes de los casos belgas no presentaban síntomas. En Camerún, se encontró circulación del virus en individuos no vacunados con anticuerpos MPXV, pero sin síntomas clínicos previos⁽³¹⁾, lo que sugiere que las infecciones asintomáticas podrían contribuir a la transmisión viral.

Estos hallazgos tienen implicancias importantes para el control de la enfermedad, ya que el aislamiento de casos sintomáticos no ha sido suficiente. Se propone, por tanto, adoptar estrategias más amplias como el seguimiento de contactos, el cribado en poblaciones de riesgo y la vacunación en anillo.

La transmisión asintomática, incluso por vía sexual, ha sido documentada mediante la detección de carga viral en hisopos anales de pacientes sin síntomas en una clínica de salud sexual en Bélgica⁽³²⁾. Esto refuerza la necesidad de campañas educativas sobre transmisión y prevención, como el uso de condones y la vacunación dirigida.

A pesar de estos avances, los estudios disponibles presentan limitaciones metodológicas (muestras pequeñas, escasez de datos), lo cual subraya la urgencia de desarrollar investigaciones prospectivas que aborden la proporción de infecciones asintomáticas, los sitios anatómicos con capacidad infectiva y la eficacia de las estrategias preventivas. Sin una respuesta integral basada en detección, tratamiento y educación, será difícil contener brotes de los distintos linajes del MPXV.

En regiones con sistemas sanitarios frágiles, la situación es más crítica. Las investigaciones actuales exploran no solo mejores diagnósticos y tratamientos, sino también características clínicas asociadas a nuevos linajes como los del clado IIb y, recientemente, del clado I.

Durante el brote de 2022, se documentaron complicaciones cardiovasculares como miocarditis, pericarditis, insuficiencia cardíaca y arritmias, atribuibles a la acción directa del virus o a la respuesta inmunitaria del huésped. Estos cuadros pueden pasar inadvertidos sin una evaluación clínica completa⁽³³⁾.

Asimismo, se han reportado casos de odinofagia e infecciones orofaríngeas y laríngeas tras prácticas sexuales orales con personas infectadas, siendo uno de ellos el primer caso descrito con esta presentación⁽³⁴⁾. También se notificaron infecciones ocupacionales durante la toma de muestras mediante agujas, lo cual constituye un riesgo de transmisión por punción cutánea y se asocia a manifestaciones inusuales como incubación corta y síntomas sistémicos posteriores⁽³⁵⁾. Un ejemplo es el "monkeypox whitlow", una lesión en el dedo descrita en tres hombres homosexuales⁽³⁶⁾. Finalmente, se ha encontrado afectación otorrinolaringológica en el 90,9 % de los pacientes que reportaron contacto sexual de riesgo⁽³⁷⁾.

CONCLUSIONES

Dos años después del brote de mpox, se han logrado avances significativos en el control de la enfermedad, pero persiste la necesidad de vigilancia continua y cooperación internacional para prevenir futuros brotes. Hallazgos anteriores sugieren que, en algunos contextos, hasta el 30 % de los casos podrían ser no reconocidos. Esto resalta la importancia de un enfoque integral que incluya estrategias basadas en la posibilidad de transmisión asintomática. La aparición de nuevas variantes del MPXV y las manifestaciones clínicas inusuales, como complicaciones cardiovasculares y odinofagia tras contacto sexual, enfatizan la necesidad de una preparación continua y una comprensión más profunda de la enfermedad para abordar los futuros desafíos en salud pública.

Conflicto de intereses: Los autores declaran no tener conflictos de interés.

Financiamiento: Autofinanciado.

Contribución de autoría: Contribuciones de autoría: FRAG: Conceptualización, investigación, curación de datos, redacción del borrador original, revisión crítica y aprobación final del manuscrito. DOSC: Investigación, redacción del borrador original, visualización, edición, revisión crítica y aprobación final del manuscrito.

REFERENCIAS BIBLIOGRÁFICAS

- Vega-Fernández JA, Suclupe-Campos DO, Aguilar-Gamboa FR, Silva-Díaz H. Viruela del simio: Preocupación por una zoonosis emergente. *Rev del Cuerpo Médico Hosp Nac Almanzor Aguinaga Asenjo*. 2022;15(2):261–8. Doi: 10.35434/rcmhnaaa.2022.152.1628
- Bunge EM, Hoet B, Chen L, Lienert F, Weidenthaler H, Baer LR, et al. The changing epidemiology of human monkeypox—A potential threat? A systematic review. Gromowski G, editor. *PLoS Negl Trop Dis*. 2022;16(2):e0010141. Doi: 10.1371/journal.pntd.0010141
- Güell O. Una fiesta multitudinaria en Gran Canaria, segundo gran foco del brote de la viruela del mono en España [Internet]. *El país*. 2022 [Citado el 25 de febrero del 2025]. Disponible en: <https://acortar.link/nEkOzF>
- Pinto-Pulido EL, Fernández-Parrado M, Rodríguez-Cuadrado FJ. FR - Viruela símica: conceptos clave. *Actas Dermosifiliogr*. 2023;114(7):627–8. Doi: 10.1016/j.ad.2022.05.024

5. Centers for Disease Control and Prevention (CDC). Aspectos básicos de la vacunación contra la viruela símica (mpox en inglés) [Internet]. 2023 [Citado el 25 de febrero del 2025]. Disponible en: <https://www.cdc.gov/poxvirus/mpox/es/vaccines/index.html>
6. Bunge EM, Hoet B, Chen L, Lienert F, Weidenthaler H, Baer LR, et al. The changing epidemiology of human monkeypox—A potential threat? A systematic review. Gromowski G, editor. PLoS Negl Trop Dis. 2022;16(2):e0010141. Doi: 10.1371/journal.pntd.0010141
7. Kwok KO, Wei WI, Tang A, Wong SYS, Tang JW. Estimation of local transmissibility in the early phase of monkeypox epidemic in 2022. Clin Microbiol Infect. 2022;28(12):1653.e1-1653.e3. Doi: 10.1016%2Fj.cmi.2022.06.025
8. Thornhill JP, Antinori A, Orkin CM. Monkeypox Virus Infection across 16 Countries - April-June 2022. Reply. N Engl J Med. 2022;387(25):e69. Doi: 10.1056/nejmc2213969
9. Jadhav V, Paul A, Trivedi V, Bhatnagar R, Bhalsing R, Jadhav SV. Global epidemiology, viral evolution, and public health responses: a systematic review on Mpox (1958-2024). J Glob Health 2025;15:04061. Doi: 10.7189/jogh.15.04061.
10. Pan D, Nazareth J, Sze S, Martin CA, Decker J, Fletcher E, et al. Transmission of monkeypox/mpox virus: A narrative review of environmental, viral, host, and population factors in relation to the 2022 international outbreak. J Med Virol. 2023;95(2). Doi: 10.1002%2Fjmv.28534
11. World Health Organization. Global Mpox Trends. Key figures. [Internet]. World Health Organization. 2025 [Citado el 25 de febrero del 2025]. Disponible en: https://worldhealthorg.shinyapps.io/mpx_global/
12. Luna N, Muñoz M, Bonilla-Aldana DK, Patiño LH, Kasminskaya Y, Paniz-Mondolfi A, et al. Monkeypox virus (MPXV) genomics: A mutational and phylogenomic analyses of B.1 lineages. Travel Med Infect Dis. 2023;52:102551. Doi: 10.1016%2Fj.tmaid.2023.102551
13. Ndodo N, Ashcroft J, Lewandowski K, Yinka-Ogunleye A, Chukwu C, Ahmad A, et al. Distinct monkeypox virus lineages co-circulating in humans before 2022. Nat Med. 2023;29(9):2317–24. Doi: 10.1038/s41591-023-02456-8%0A%0A
14. O'Toole Á, Neher RA, Ndodo N, Borges V, Gannon B, Gomes JP, et al. APOBEC3 deaminase editing in mpox virus as evidence for sustained human transmission since at least 2016. Science. 2023;382(6670):595–600. Doi: 10.1126/science.adg8116
15. Woolley SD, Lester R, Devine K, Warrell CE, Groves N, Beadsworth MBJ. Clade IIb A.3 monkeypox virus: an imported lineage during a large global outbreak. Lancet Infect Dis. 2023;23(4):405. Doi: 10.1016/S1473-3099(23)00120-2
16. Clee M, Choi C, Kim J, Sim G, Lee SE, Shin H, et al. Prolonged viral shedding in an immunocompromised Korean patient infected with hMPXV, sub-lineage B.1.3, with acquired drug resistant mutations during tecovirimat treatment. J Med Virol. 2024;96(3). Doi: 10.1002/jmv.29536
17. Zhang D, Jin H, Sun Y, Yang Y, Li R, Li W, et al. Genetic Features of 84 Genomes of Monkeypox Virus in Recent Circulation — Beijing Municipality, China, 2023. China CDC Wkly. 2023;5(41):918–21. Doi:10.46234/ccdcw2023.173
18. GISAID. Tracking of Mpox Variants [Internet]. GISAID. 2024 [Citado el 25 de febrero del 2025]. Disponible en: <https://gisaid.org/mpox-variants/>
19. Nextstrain. Genomic epidemiology of mpox viruses across clades [Internet]. Nextstrain. 2024 [Citado el 25 de febrero del 2025]. Disponible en: <https://nextstrain.org/mpox/all-clades>
20. World Health Organization. Mpox (monkeypox) [Internet]. World Health Organization. 2023 [Citado el 25 de febrero del 2025]. Disponible en: <https://www.who.int/news-room/fact-sheets/detail/monkeypox>
21. Cevik M, Tomori O, Mbala P, Scagliarini A, Petersen E, Low N, et al. The 2023 – 2024 multi-source mpox outbreaks of Clade I MPXV in sub-Saharan Africa: Alarm bell for Africa and the World. Int J Infect Dis. 2024;146:107159. Doi:10.1016/j.ijid.2024.107159
22. ALSHAHRANI AM. Cost–Benefit Analysis of Interventions to Mitigate the Monkeypox Virus. Int J Environ Res Public Health. 2022;19(21):13789. Doi: 10.3390%2Fijerph192113789
23. Organización Panamericana de la Salud / Organización Mundial de la Salud. La OMS recomienda un nuevo nombre para la viruela símica [Internet]. Organización Panamericana de la Salud. 2022 [Citado el 25 de febrero del 2025]. Disponible en: <https://www.paho.org/es/noticias/28-11-2022-oms-recomienda-nuevo-nombre-para-viruela-simica>
24. Reina J, Iglesias C. Vacunas frente a la viruela del mono (monkeypox). Med Clin (Barc). 2023;160(7):305–9. Doi: 10.1016%2Fj.medcli.2023.01.001
25. Siami H, Asghari A, Parsamanesh N. Monkeypox: Virology, laboratory diagnosis and therapeutic approach. J Gene Med. 2023;25(9). Doi: 10.1002/jgm.3521
26. Altindis M, Puca E, Shapo L. Diagnosis of monkeypox virus – An overview. Travel Med Infect Dis. 2022;50:102459. Doi: 10.1016%2Fj.tmaid.2022.102459
27. Center for Disease Control and Prevention. Clinical Treatment of Mpox. [Internet]. CDC. 2025 [Citado el 30 de junio del 2025]. Disponible en: <https://www.cdc.gov/mpox/hcp/clinical-care/index.html>
28. Shamim MA, Satapathy P, Padhi BK, Veeramachaneni SD, Akhtar N, Pradhan A, et al. Pharmacological treatment and vaccines in monkeypox virus: a narrative review and bibliometric analysis. Front Pharmacol. 2023;14. Doi: 10.3389%2Ffphar.2023.1149909
29. Saalbach, K.P. (2024). Treatment and Vaccination for Smallpox and Monkeypox. In: Rezaei, N. (eds) Poxviruses. Advances in Experimental Medicine and Biology, vol 1451. Springer, Cham. https://doi.org/10.1007/978-3-031-57165-7_19
30. Isaacs SN. Asymptomatic Infection? Another Reason to Consider Monkeypox a Disease of Public Health Concern. Ann Intern Med. 2022;175(10):1485–6. Doi: 10.7326/M22-2457
31. Guagliardo SAJ, Monroe B, Moundjoa C, Athanase A, Okpu G, Burgado J, et al. Asymptomatic Orthopoxvirus Circulation in Humans in the Wake of a Monkeypox Outbreak among Chimpanzees in Cameroon. Am J Trop Med Hyg. 2020;102(1):206–12. Doi: 10.4269%2Fajtmh.19-0467
32. De Baetselier I, Van Dijck C, Kenyon C, Coppens J, Michiels J, de Block T, et al. Retrospective detection of asymptomatic monkeypox virus infections among male sexual health clinic attendees in Belgium. Nat Med. 2022;28(11):2288–92. Doi: 10.1038/s41591-022-02004-w%0A%0A
33. Maqbool KU, Arsh H, Kumar D, Veena F, Punshi AK, Payal F, et al. Cardiovascular Manifestations of Human Monkeypox Virus: An Updated Review. Curr Probl Cardiol. 2023;48(10):101869. Doi: 10.1016/j.cpcardiol.2023.101869
34. Mungmunpuntantip R, Wiwanitkit V. Monkeypox and oropharyngeal and laryngeal manifestation: correspondence. Acta Otorinolaringol (English Ed). 2023;74(6):406. Doi: 10.1016/j.otoeng.2023.06.002
35. Hackley M, Brownstone ND, Hsu S. Diagnosing Monkeypox: The “Doughnut Pustule” Debunked. Skinmed [Internet]. 2023 [Citado el 4 de marzo del 2025];21(3):190–1. Disponible en: <http://www.ncbi.nlm.nih.gov/pubmed/37634104>
36. Grau Echevarría A, Peñuelas Leal R, Labrandero Hoyos C, Casanova Esquembre A, Magdaleno Tapial J, Pérez Ferriols A, et al. Monkeypox whitlow: a novel presentation. Clin Exp Dermatol. 2023;48(7):781–4. Doi: 10.1093/ced/llad103
37. Alegre B, Jubés S, Arango N, Pastene D, Lehrer E, Vilaseca I. Otorhinolaryngological manifestations in monkeypox. Acta Otorinolaringol (English Ed). 2023;74(4):263–7. Doi:10.1016/j.otoeng.2023.05.005