



REPORTE DE CASO

Aspectos microbiológicos de la colonización/infección respiratoria causada por *Serratia marcescens*: a propósito de un caso

Franklin Rómulo Aguilar-Gamboa^{1,2,a} | Danny Omar Suclupe-Campos^{2,3,a}

1. Hospital Regional Lambayeque. Laboratorio de Inmunología – Virología. Chiclayo, Perú.
 2. Grupo de investigación en Inmunología y Virología del Norte. Chiclayo, Perú
 3. Universidad Nacional Pedro Ruiz Gallo. Facultad de Ciencias Biológicas. Lambayeque, Perú.
- a. Biólogo - Microbiólogo

Correspondencia:

Franklin Rómulo Aguilar-Gamboa
Correo: faguilar@hrlamb.gob.pe
celular: 971339765

Resumen

El reporte de caso describe la llegada de una muestra de aspirado traqueal de un paciente masculino con historial de tratamiento previo con carbapenemes y colistin por varios días. La muestra fue sembrada entre otros medios en agar Mac Conkey y se identificó a partir de éste la presencia de dos tipos de colonias, una de las cuales produjo un pigmento intenso de color rojo. La identificación se realizó mediante el sistema de identificación VITEK 2, revelando la presencia de *Serratia marcescens* y *Acinetobacter baumannii complex* en la muestra. Se enfatiza la importancia de una adecuada identificación y uso antimicrobianos en la investigación de infecciones respiratorias causadas por bacterias intrínsecamente resistentes como *Serratia marcescens* y *Acinetobacter baumannii*. Además, se discute la resistencia a los antibióticos y la posible derepresión de β -lactamasas inducibles tipo AmpC que puede ocurrir durante el tratamiento de estas bacterias. La presencia de pseudohemoptisis y la producción de prodigiosina por parte de *Serratia marcescens* pueden ser útiles en la identificación a nivel laboratorial.

Palabras clave: *Serratia marcescens*; Infección Hospitalaria; Infecciones del Sistema Respiratorio/microbiología; Farmacorresistencia Bacteriana (fuente: DeCS BIREME).

Microbiological aspects of colonization/respiratory infection caused by *Serratia marcescens*: about a case

Abstract

The case report describes the arrival of a tracheal aspirate sample from a male patient with a history of prior treatment with carbapenems and colistin for several days. The sample was sown, among other media, on Mac Conkey agar and the presence of two types of colonies was identified, one of which produced an intense red pigment. Identification was made using the VITEK 2 identification system, revealing the presence of *Serratia marcescens* and *Acinetobacter baumannii complex* in the sample. The importance of adequate antimicrobial identification and use in the investigation of respiratory infections caused by intrinsically resistant bacteria such as *Serratia marcescens* and *Acinetobacter baumannii* is emphasized. In addition, resistance to antibiotics and the possible derepression of inducible AmpC-type β -lactamases during treatment are discussed. The presence of pseudohemoptysis and the production of prodigiosin by *Serratia marcescens* may be useful in the identification and management of respiratory infections.

Key words: *Serratia marcescens*; Cross Infection; Respiratory Tract Infections/ /microbiology; Drug Resistance, Bacterial (source: MeSH NLM)

INTRODUCCIÓN

Serratia marcescens, un patógeno oportunista perteneciente al orden *Enterobacterales*, es un microorganismo gram negativo nosocomial que ha despertado interés en el ámbito microbiológico debido a su capacidad para causar infecciones

nosocomiales. Descubierta por el farmacéutico italiano Bizio en 1819, este microorganismo recibió su nombre en honor al físico italiano *Serratia*, inventor del barco de vapor, y la palabra latina “marcescens”, que significa “marchitarse” o “deteriorarse”, en referencia a la rápida degradación de la bacteria y su pigmentación roja al final de su ciclo de vida ⁽¹⁾.

Aunque inicialmente se consideraba un organismo acuático saprófito inocuo y no patógeno, *S. marcescens* ha demostrado su capacidad de colonizar y causar infecciones en el entorno nosocomial, especialmente en unidades de cuidados intensivos. Los principales reservorios de esta bacteria en epidemias hospitalarias incluyen el tracto digestivo, el tracto respiratorio, las vías urinarias y el perineo de recién nacidos, así como las uñas de adultos y personal de salud. Además, se han identificado equipos médicos, lociones, antisépticos, medicamentos, hemoderivados y lavabos como fuentes de infecciones epidémicas. Por su parte se ha detectado que las sondas de alimentación enteral pueden servir como reservorios importantes para mantener la población de *S. marcescens* en la unidad de cuidados intensivos neonatales ⁽²⁾.

Aunque las infecciones nosocomiales por *S. marcescens* representan solo el 1-2% del total, su impacto clínico no debe subestimarse, ya que pueden afectar las vías respiratorias, las vías urinarias, las heridas quirúrgicas y los tejidos blandos. La meningitis, causada por esta bacteria, ha sido reportada en salas de pediatría ⁽³⁾. Así mismo se han reportado brotes por esta bacteria asociada a los déficits en el comportamiento higiénico, combinados con la falta de un control estándar de infecciones, en situaciones de emergencia como los dos terremotos masivos ocurridos en Katmandú en 2015 ⁽⁴⁾.

Una característica distintiva de *S. marcescens* es su capacidad para producir un pigmento llamado prodigiosina, que confiere a las colonias un color que varía del rojo oscuro al rosa, según su tiempo de incubación. Además, algunas cepas de esta bacteria pueden producir una β -lactamasas, lo que las hace resistentes a los antibióticos beta lactámicos de amplio espectro, esto sumado a su resistencia natural a colistin hace que el tratamiento frente a una infección producida por este microorganismo sea un verdadero desafío ⁽⁵⁾. Por este motivo, el objetivo de este estudio fue reportar y revisar de forma exhaustiva los aspectos microbiológicos de un caso de infección respiratoria causada por *S. marcescens*. A través de este análisis, se busca definir la importancia de su hallazgo en nosocomios y promover su adecuado reporte.

Serratia marcescens: aspectos microbiológicos

Taxonómicamente, el género *Serratia* se ha trasladado recientemente de la familia *Enterobacteriaceae* a la nueva familia *Yersiniaceae*, pero también hay varios debates con respecto a la clasificación de especies/subespecies en el género, en el que se han propuesto más de 21 especies/subespecies dentro de las que destacan *S. entomophila*, *S. ficara*, *S. fonticola*, *S. glossinae*, *S. grimesii*, *S. liquefaciens*, entre otras, y las sub especies *S. maercescens* subsp. *marcescens* y *S. marcescens* subsp. *Sakuensis* ⁽⁶⁾.

Al realizar un análisis genómico exhaustivo de *S. marcescens* y especies relacionadas, utilizando más de 200 cepas clínicas y ambientales se reveló la relación filogenética y la compleja estructura de la población global de estas bacterias. Tan solo en esta muestra se identificaron 14 grupos distintos (clados) basados en la similitud promedio de secuencias de todo el genoma, algunos de los cuales correspondieron a especies específicas. Se observaron diferencias en el tamaño del genoma y el contenido de guanina y citosina (GC) entre los clados, lo que se asoció con la presencia de elementos genéticos móviles como plásmidos y prófagos que contribuyen a la diversidad genética. Los clados 1 y 2 estaban compuestos principalmente por aislamientos clínicos y hospitalarios, y presentaban una alta proporción de cepas multirresistentes. Estos clados acumulaban genes de resistencia a los antimicrobianos, incluyendo genes de β -lactamasas y carbapenemasas de espectro extendido, así como mutaciones en el sitio objetivo de las fluoroquinolonas. De este modo, se sugiere que existen clados que representan linajes adaptados al ambiente hospitalario, aunque aún se desconoce su potencial de virulencia ⁽⁷⁾.

Según sus características bioquímicas y morfológicas, los aislamientos de *S. marcescens* presentan colonias fermentadoras tardías de lactosa con pigmento rojo. La tinción de Gram revela que son bacilos gram negativos, catalasa positivos y oxidasa negativos. Los organismos son móviles y muestran producción de ADNsa y gelatinasa. Las demás pruebas bioquímicas de fermentación de ureasa, sulfuro de hidrógeno, arabinosa y lactosa son negativas y positivas las pruebas de citrato, lisina y ornitina descarboxilasa, con resistencia intrínseca a colistin (Figura 1) ⁽¹⁾.

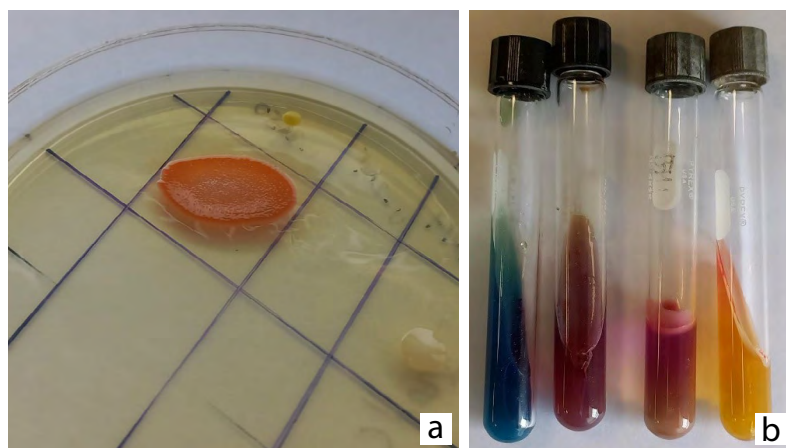


Figura 1. a. Crecimiento de *S. marcescens* en agar colistin Spot, incubado a 35 °C por 18-20 horas **b.** Identificación bioquímica convencional Citrato de Simmons positivo; LIA Positivo; Ornitina positivo, Móvil; TSI K/A.

REPORTE DEL CASO

Llega al área de microbiología del servicio de laboratorio clínico del Hospital Regional Lambayeque una muestra de

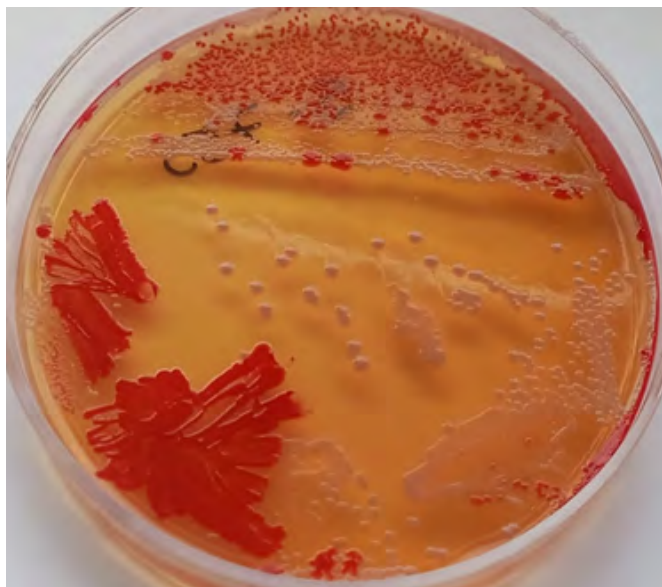

Figura 2. Crecimiento bacteriano mixto de colonias pigmentadas y lactosa negativas en agar Mac Conkey luego de 48h de incubación a 37°C a condiciones aerobias. Obtenida a partir de una muestra de aspirado traqueal procedente de un paciente de áreas críticas en el Hospital regional Lambayeque.

aspirado traqueal de aspecto mucoso y rojizo y volumen 15 mL procedente del servicio de áreas críticas UCI perteneciente a un paciente varón de 57 años, la orden indica tratamiento previo con carbapenemes y colistin por 5 días, según el registro es la primera vez que llega una muestra de origen respiratorio del paciente al servicio. Se procede a sembrar la muestra con ansa de 1 uL para la determinación cualitativa del agente causal bajo el método de siembra de agotamiento y estría en placas de agar Mac Conkey, sangre, chocolate y Sabouraud. La coloración gram indica la presencia de cocos gram negativos y bacilos ocasionales. Las placas inoculadas con la muestra

son incubadas en condiciones aerobias a 37°C por 18 a 20 horas *overnight*. Al día siguiente se obtiene un crecimiento mixto donde se logran distinguir con dificultad dos colonias distintas. Se incuba por 24 horas más. Hacia el segundo día de incubación, se hace evidente la presencia de dos tipos de colonias (Figura 2).

En la placa de agar Mac Conkey se distingue que una de las colonias produce un pigmento intenso de color rojo y además que está acompañado en la misma proporción por otra bacteria. Se procede a identificar ambos tipos de colonia empleando el sistema de identificación Vitek 2 de Biomérieux. Así mismo, las colonias son inoculadas con ayuda de hisopos en placas de Agar colistin Spot para evaluar la susceptibilidad a este fármaco de manera rutinaria en todos los aislamientos positivos obtenidos en el área. 14 horas después el sistema Vitek 2 revela que la placa de la figura 2 contiene a las especies *S. marcescens* y *Acinetobacter baumannii complex*, los perfiles de susceptibilidad antimicrobiana se indican en la tabla 1. La prueba de colistin Spot arroja resistencia para ambos (aunque en el caso de *S. marcescens* es evidente por la resistencia natural).

DISCUSIÓN

S. marcescens es una bacteria que normalmente se encuentra en ambientes acuáticos y en el suelo, donde actúa como un saprófito inocuo, es decir, se alimenta de materia orgánica muerta y no causa daño a otros organismos. Sin embargo, en ciertas condiciones, como en pacientes inmunocomprometidos o en presencia de dispositivos médicos en el cuerpo, puede convertirse en un patógeno oportunista y causar infecciones graves, bacteriemias, meningitis, infecciones urinarias incluso brotes a nivel hospitalario⁽⁸⁻¹⁰⁾. Pero muy raras ocasiones se relaciona con infecciones de origen respiratorio⁽¹¹⁾. La capacidad de *S. marcescens* para producir una variedad de factores de virulencia, como enzimas, toxinas y pigmentos,

Tabla 1. Perfil de susceptibilidad antimicrobiana de *Serratia marcescens* y *Acinetobacter baumannii complex* obtenidos por el sistema de identificación Vitek 2 de Biomérieux. A partir de una muestra de aspirado traqueal procedente de un paciente de áreas críticas en el Hospital regional Lambayeque.

Antimicrobiano	<i>Serratia marcescens</i>		Antimicrobiano	<i>Acinetobacter baumannii complex</i>	
	CIM	Interpretación		CIM	Interpretación
Ampicilina/ Sulbactam	≥32	R	Ampicilina/ Sulbactam	≥32	R
Piperacilina/ Tazobactam	≤4	S	Piperacilina/ Tazobactam	≥128	R
Ceftazidima	0,25	S	Ceftazidima	≥64	R
Tigeciclina	≤0,5	S	Cefepima	≥32	R
Cefepima	≤0,12	S	Aztreonam	≥64	R
Aztreonam	≤1	S	Imipenem	≥16	R
Amikacina	4	S	Meropenem	≥16	R
Imipenem	0,5	S	Amikacina	≥64	R
Meropenem	≤0,25	S	Ciprofloxacino	≥4	R
Ciprofloxacino	≤0,06	S	Tigeciclina	≤0,5	S

Nota: *S. marcescens* presenta resistencia intrínseca a colistin, nótese el perfil multisensible en comparación con *Acinetobacter baumannii complex*.

así como su capacidad para formar biopelículas y adquirir resistencia a los antimicrobianos, son factores clave en su transición de saprófito inocuo a patógeno oportunista.

Las especies del género *Serratia* son intrínsecamente resistentes a varios antibióticos β -lactámicos como la penicilina G, ampicilina, amoxicilina y cefalosporinas. Algunas cepas de *S. marcescens* poseen carbapenemasas cromosomales y β -lactamasas codificadas por el gen cromosomal AmpC, que pueden hidrolizar cefalosporinas y penicilinas. El gen AmpC de *S. marcescens* es inducible por varios antibióticos β -lactámicos mediante un mecanismo complejo que involucra el reciclado de la pared celular. *S. marcescens* puede ser sensible *in vitro* a ceftriaxona, cefotaxima, ceftazidima, pero estas drogas pueden no resultar efectivas frente a estos géneros luego de unos días de iniciado el tratamiento debido a la derrepresión de la β -lactamasas inducible tipo AmpC. El riesgo de derrepresión de AmpC durante el tratamiento es moderado a alto con el complejo *Citrobacter freundii*, el complejo *Enterobacter cloacae* y *Klebsiella aerogenes* pero aparenta ser menos frecuente con *Morganella morganii*, *Providencia* spp. y *S. marcescens* ⁽¹²⁾. Este dato podría motivar a ensayar distintos manejos clínicos en situaciones específicas.

En cuanto a los antimicrobianos para ensayar susceptibilidad *in vitro* frente a esta bacteria se debe considerar que no existe un tratamiento estandarizado para las infecciones causadas por *S. marcescens*. De este modo, algunos estudios demuestran sensibilidad a gentamicina, cotrimoxazol, amikacina, ciprofloxacina y cefotaxima. Históricamente, la gentamicina era el tratamiento de elección para las infecciones por *S. marcescens*, sin embargo, actualmente se utiliza con mayor frecuencia en combinación con cefalosporinas de tercera generación (por ejemplo, cefotaxima). El trimetoprim-sulfametoxazol (cotrimoxazol) es el más efectivo, especialmente para las infecciones del tracto urinario. Aunque, de acuerdo con la literatura, la amikacina es activa contra *S. marcescens* resistente a la gentamicina ⁽⁵⁾.

Hoy en día, se usan colistina, tigeciclina y carbapenémicos. Aunque la ciprofloxacina es el antibiótico más utilizado, seguido de amikacina y gentamicina. En la mayoría de los casos, la ciprofloxacina es eficaz aunque se debe evitar su uso para el tratamiento de infecciones graves debido a su capacidad para desarrollar resistencia. Las cefalosporinas de tercera generación (a menudo combinadas con aminoglucósidos) son los tratamientos de elección para las infecciones no complicadas, mientras que las cefalosporinas de cuarta generación son buenas opciones de tratamiento cuando la resistencia a las cefalosporinas de tercera generación. De acuerdo con la literatura, la piperacilina-tazobactam también podría ser una opción para tratar las infecciones por este germen ⁽⁵⁾.

En el caso presentado, *S. marcescens* fue multisensible, a múltiples antimicrobianos, lo cual ha sido reportado con anterioridad por otros autores donde incluso se ha registrado brotes por cepas multisensibles ⁽¹⁾. La explicación de este fenómeno puede deberse a que *S. marcescens* presentaría

persistencia mas no resistencia como estrategia de supervivencia. En este contexto, no se requiere mecanismos adquiridos sino una serie de moléculas constitutivas que posibilitan su permanencia ya sea como colonizante o infectante ⁽¹³⁾, por otro lado, este no fue el único aislamiento obtenido del paciente, también se obtuvo *A. baumannii* complex, el cual fue multiresistente con sensibilidad únicamente a tigeciclina, aunque es preciso mencionar que la utilidad de este último para el tratamiento de infecciones respiratorias es controvertida. Ya que solo se conoce que un régimen de dosis altas, podría ser una opción justificable en pacientes en estado crítico con neumonía nosocomial ⁽¹⁴⁾.

Algunas cepas de *S. marcescens* que producen prodigiosina son más virulentas que las cepas que no la producen. Por lo tanto, la producción de prodigiosina podría estar asociada a una enfermedad más grave en seres humanos aunque este no sea primordial como factor de virulencia entomopatógeno ⁽¹⁵⁾. En la figura 2 se evidencia un crecimiento en placa de *S. marcescens* acompañado de *A. baumannii*. Al respecto, el papel biológico de la prodigiosina de *S. marcescens*, particularmente en la competencia microbiana a través de su actividad antimicrobiana, fue descrita en un estudio en el que se reveló que la prodigiosina no inhibió la actividad de hemólisis de las bacterias asociadas al ámbito clínico, pero pudo reducir la actividad de la proteasa para MRSA, *E. coli* y *E. faecalis*, así como la disminución de *E. faecalis*, *Salmonella Typhimurium* y *E. coli* en la formación de biopelículas. Los resultados de este estudio muestran que, además de su papel en la inhibición del crecimiento bacteriano, la prodigiosina también inhibe la producción de proteasas del factor de virulencia bacteriana y la formación de biopelículas, dos estrategias empleadas por las bacterias en respuesta a la competencia microbiana. Como los patógenos clínicos fueron más resistentes a la prodigiosina, los autores proponen que la prodigiosina es fisiológicamente importante para *S. marcescens* para competir contra otras bacterias en su suelo natural y ambientes de aguas superficiales más que en el ámbito clínico ⁽¹⁶⁾. Esto justifica la presencia de ambas bacterias en la placa de Mac Conkey.

La infección respiratoria por *S. marcescens* es un evento inusual, pero cuando se reporta, puede tener un impacto significativo en la salud del paciente. La presencia de pseudohemoptisis, que es la aparición de esputo de color rojizo o rosado brillante sin evidencia de glóbulos rojos, es un síntoma común en la colonización o infección con *Serratia* y se atribuye a la producción del pigmento rojo prodigiosina por la bacteria. Además, la infección por esta bacteria puede causar hiperplasia de los ganglios linfáticos, que puede persistir después del tratamiento ⁽¹⁷⁾. Por otro lado, su hallazgo en servicios hospitalarios representa un probable indicador del excesivo uso y agotamiento de Colistin en el manejo de pacientes. El uso excesivo de este antimicrobiano ejerce presión selectiva sobre la microbiota, lo que resulta en la mayor facilidad de seleccionar subpoblaciones y cepas con resistencia intrínseca a colistin.

CONCLUSIÓN

Este reporte de caso destaca la importancia de una adecuada identificación y tratamiento de infecciones respiratorias causadas por bacterias intrínsecamente resistentes como *S. marcescens* y *A. baumannii*. Además, se enfatiza la necesidad de considerar la resistencia a los antibióticos y la posible derrepresión de β -lactamasas inducibles tipo AmpC durante el tratamiento. La presencia de pseudohemoptisis y la producción de prodigiosina por parte de *S. marcescens* pueden ser útiles en la identificación y consideración de la presencia de esta bacteria en infecciones respiratorias.

Conflicto de intereses: Los autores declaran no tener ningún conflicto de intereses

Financiamiento: Autofinanciamiento

REFERENCIAS

1. Khanna A. Serratia Marcescens - A Rare Opportunistic Nosocomial Pathogen and Measures to Limit its Spread in Hospitalized Patients. J Clin DIAGNOSTIC Res [Internet]. 2013; Disponible en: <https://doi.org/10.7860%2FJCDR%2F2013%2F5010.2737>
2. Moles L, Gómez M, Moroder E, Jiménez E, Escuder D, Bustos G, et al. Serratia marcescens colonization in preterm neonates during their neonatal intensive care unit stay. Antimicrob Resist Infect Control [Internet]. 2019;8(1):135. Disponible en: <https://doi.org/10.1186/s13756-019-0584-5>
3. DİNDAR DEMİRAY EK, ALKAN S, AKYILDIZ MY, EZİN Ö, SEFER S. Serratia Spp. Meningitis in A Child with Venticulo-Peritoneal Shunt. Pediatr Pract Res [Internet]. 2021;9(3):140-3. Disponible en: <https://doi.org/10.21765/ppjournal.933565>
4. Karkey A, Joshi N, Chalise S, Joshi S, Shrestha S, Thi Nguyen TN, et al. Outbreaks of Serratia marcescens and Serratia rubidaea bacteremia in a central Kathmandu hospital following the 2015 earthquakes. Trans R Soc Trop Med Hyg [Internet]. 2018;112(10):467-72. Disponible en: <https://doi.org/10.1093/trstmh/try077>
5. Zivkovic Zaric R, Zaric M, Sekulic M, Zornic N, Nestic J, Rosic V, et al. Antimicrobial Treatment of Serratia marcescens Invasive Infections: Systematic Review. Antibiotics [Internet]. 2023;12(2):367. Disponible en: <https://doi.org/10.3390%2Fantibiotics12020367>
6. Adeolu M, Alnajar S, Naushad S, Gupta R. Genome-based phylogeny and taxonomy of the 'Enterobacterales': proposal for Enterobacterales ord. nov. divided into the families Enterobacteriaceae, Erwiniaceae fam. nov., Pectobacteriaceae fam. nov., Yersiniaceae fam. nov., Hafniaceae fam. nov., Morgane. Int J Syst Evol Microbiol [Internet]. 2016;66(12):5575-99. Disponible en: <https://doi.org/10.1099/ijsem.0.001485>
7. Ono T, Taniguchi I, Nakamura K, Nagano DS, Nishida R, Gotoh Y, et al. Global population structure of the Serratia marcescens complex and identification of hospital-adapted lineages in the complex. Microb Genomics [Internet]. 2022;8(3). Disponible en: <https://doi.org/10.1099%2Fmgen.0.000793>
8. Merino JL, Bouarich H, Pita MJ, Martínez P, Bueno B, Caldés S, et al. Brote de bacteriemia por Serratia marcescens en pacientes portadores de catéteres tunelizados en hemodiálisis secundario a colonización de la solución antiséptica. Experiencia en 4 centros. Nefrología [Internet]. 2016;36(6):667-73. Disponible en: <https://dx.doi.org/10.1016/j.nefro.2016.05.009%0A>
9. Humayun M, Agnihotri S. Community Acquired Meningitis from Serratia Marcescens in an Adult: A Case Report (2480). Neurology [Internet]. 2020;94(15 Supplement):2480. Disponible en: http://n.neurology.org/content/94/15_Supplement/2480.abstract
10. Hervé B, Chomali M, Gutiérrez C, Luna M, Rivas J, Blamey R, et al. Brote de infección nosocomial por Serratia marcescens asociado a contaminación intrínseca de clorhexidina acuosa. Rev Chil infectología [Internet]. 2015;32(5):517-22. Disponible en: <http://dx.doi.org/10.4067/S0716-10182015000600004%0A>
11. Ruiz-Sada P, Escalante M, Lizarralde E. Severe Acute Infection Due to Serratia marcescens Causing Respiratory Distress in An Immunocompetent Adult. Rom J Intern Med [Internet]. 2016;54(2):134-6. Disponible en: <https://doi.org/10.1515/rjim-2016-0013>
12. Instituto Nacional de Enfermedades Infecciosas. ANLIS "Dr. C. G. Novedades CLSI 2023 [Internet]. Servicio Antimicrobianos. 2023. Disponible en: <http://antimicrobianos.com.ar/wp-content/uploads/2023/05/NOVEDADES-CLSI-2023.pdf>
13. Suclupe-Campos D-O, Aguilar-Gamboa F-R. Persistencia bacteriana: un fenotipo celular de importancia clínica en infecciones crónicas y recurrentes. Horiz Médico [Internet]. 2020;20(1):77-87. Disponible en: <http://dx.doi.org/10.24265/horizmed.2020.v20n1.11%0A>
14. Wu X, Zhu Y, Chen Q, Gong L, Lin J, Lv D, et al. Tigecycline Therapy for Nosocomial Pneumonia due to Carbapenem-Resistant Gram-Negative Bacteria in Critically Ill Patients Who Received Inappropriate Initial Antibiotic Treatment: A Retrospective Case Study. Biomed Res Int [Internet]. 2016;2016:1-7. Disponible en: <https://doi.org/10.1155%2F2016%2F8395268>
15. Zhou W, Li J, Chen J, Liu X, Xiang T, Zhang L, et al. The red pigment prodigiosin is not an essential virulence factor in entomopathogenic Serratia marcescens. J Invertebr Pathol [Internet]. 2016;136:92-4. Disponible en: <https://doi.org/10.1016/j.jip.2016.03.011>
16. Yip C-H, Mahalingam S, Wan K-L, Nathan S. Prodigiosin inhibits bacterial growth and virulence factors as a potential physiological response to interspecies competition. Karunasagar I, editor. PLoS One [Internet]. 2021;16(6):e0253445. Disponible en: <https://doi.org/10.1371/journal.pone.0253445>
17. Zarogoulidis P, Porpodis K, Konoglou M, Tryfon S, Mitrakas A, Matthaios D, et al. Serratia pneumonia presenting as hemoptysis in a patient with sarcoidosis: a case report. Int J Gen Med [Internet]. 2011;661. Disponible en: <https://doi.org/10.2147%2FIJGM.S24706>