

Impactación esofágica de baterías de botón en niños. Experiencia en un hospital del norte del Perú

Alexis José Ormeño-Julca^{1,2,a}, Jean Paul Linares-Falla^{1,3b}, Ciro Mas-Golac^{4c}, Tatiana Carranza-Castillo^{4c}

RESUMEN:

En los últimos años, la ingesta de baterías de botón (BB) se ha reportado con mayor frecuencia en niños, pudiendo causar complicaciones importantes e incluso riesgo para la vida. Se presenta una serie de 10 pacientes con BB impactadas en el esófago, atendidos en el servicio de pediatría de un hospital del norte del Perú, con un tiempo promedio de impactación de 22,8 horas (rango: 4-96), lesión de mucosa esofágica de grados 2b a 3b, necesidad de gastrostomía quirúrgica en 2 de ellos y desarrollo de estenosis esofágica en 1 caso. La estancia hospitalaria promedio fue de 11,6 días (rango: 3-21), no se reportaron fallecidos y el 80 % de los casos fueron dados de alta para control ambulatorio.

Palabras clave: pilas botón, esófago, niños.

Esophageal impaction of button batteries in children. Experience in a hospital in northern Peru

ABSTRACT

In recent years, the ingestion of Button Batteries (BB) has been reported more frequently in children, and can cause significant complications and even risk to life. We present a series of 10 patients with BB impacted in the esophagus, cared for in the pediatric service of a hospital in northern Peru, with an average impaction time of 22.8 hours (range: 4-96), mucosal injury esophageal grade 2b to 3b, need for surgical gastrostomy in 2 of them and development of esophageal stenosis in 1 case. The mean hospital stay was 11.6 days (range: 3-21), no deaths were reported and 80 % of the cases were discharged for outpatient control.

Key words: button batteries, esophagus, children.

-
1. Universidad Católica Santo Toribio de Mogrovejo, Chiclayo, Perú.
 2. Servicio de Pediatría. Hospital Regional Lambayeque.
 3. Servicio de Pediatría Hospital General de Jaén.
 4. Universidad Nacional Pedro Ruiz Gallo.
 - a. Médico gastroenterólogo pediatra, Magister en Medicina.
 - b. Médico pediatra.
 - c. Médico residente de pediatría

ORCID:

Alexis Ormeño Julca: 0000-0001-9688-3781

Jean Paul Linares Falla: 0000-0002-5360-8509

Ciro Mas Golac: 0000-0003-3588-8364

Tatiana Carranza Castillo: 0000-0002-2490-1108

Recibido: 11/01/2022 **Aceptado:** 26/02/2022

Correspondencia Alexis José Ormeño Julca

Correo: alexisjulca@yahoo.es

INTRODUCCION:

Se ha reportado un número creciente de niños con ingesta de BB en el mundo, debido a su empleo frecuente en un gran número de dispositivos de uso doméstico y recreativo. Desde el 2015, se producen cerca de 1,5 casos por 10 000 niños cada año en los Estados Unidos de Norteamérica ⁽¹⁾ y, de todos los reportes de ingesta de cuerpo extraños (CE) en el mundo, se estima que del 7 al 25 % corresponde a baterías ⁽²⁾. Esto constituye un importante problema de salud pública, debido a que actualmente las BB son más grandes y potentes, aumentando el riesgo de producir lesiones graves y potencialmente mortales, por su impactación en el esófago o, por lesiones, tanto vasculares como de las vías respiratorias, secundarias a una fistulización posterior ⁽³⁾. Entre el 2007 y el 2009 se han reportado complicaciones graves (esofagitis severa, perforación o fístula) en el 2,7 % de casos de ingesta de BB en los EUA, siendo las baterías de litio de gran diámetro (≥ 20 mm), las más frecuentemente asociadas ⁽⁴⁾.

Se presenta una serie de pacientes con impactación esofágica de BB, atendidos en el servicio de pediatría del Hospital Regional Lambayeque.

REPORTE DE CASOS:

Desde julio del 2013 hasta abril del 2021 se han atendido 10

pacientes pediátricos con impactación esofágica de BB (Tabla 1). El resumen de los hallazgos principales se presenta en la Tabla 2, con una edad media de 35,1 meses (rango: 16 - 62), un mayor porcentaje correspondientes al sexo masculino (70 % casos) y con un tiempo promedio de impactación de 22,8 horas (rango: 4 - 96). En todos los pacientes se solicitó una radiografía cervico-torácica al ingreso, con el hallazgo de un CE redondeado en esófago, con el signo del doble contorno (Figura 1); procediéndose a su extracción bajo anestesia general en quirófano, a través de endoscopía digestiva o esofagoscopia rígida cuando la adhesión a la pared esofágica fue muy intensa. Se obtuvieron BB entre 20 a 24 mm de diámetro y se evidenció una lesión importante de la mucosa esofágica (Grados 2b - 3b de Zargar) en todos los pacientes (Figura 2), colocando una sonda nasogástrica en la mayoría de ellos o una gastrostomía quirúrgica, con el objetivo de iniciar precozmente alimentación enteral. Todos recibieron antibióticos e inhibidores de secreción gástrica y 80 % de ellos, adicionalmente dexametasona, a una dosis inicial alta y disminución progresiva durante 10 días. En 7 pacientes se solicitó esofagografía contrastada, encontrando estenosis de esófago medio en un paciente, por lo cual fue referido a un establecimiento de mayor complejidad; disminución discreta de la luz en otro paciente y en el resto un adecuado pasaje de contraste (Figura 3). La estancia hospitalaria promedio fue de 11,6 días (rango: 3 - 21) y el 80 % de los casos fueron dados de alta para control ambulatorio.

Tabla 1. Descripción de pacientes con impactación esofágica atendidos en servicio de pediatría del Hospital Regional Lambayeque (julio 2013 – abril 2021).

CASO	EDAD (meses)	SEXO	TIEMPO DE IMPACTACIÓN	SIGNOS Y SÍNTOMAS	TAMAÑO DE BATERÍA	UBICACIÓN	FORMA DE EXTRACCIÓN	GRADO DE LESIÓN (Zargar)	FORMA DE ALIMENTACIÓN	ESTANCIA HOSPITALARIA	TRATAMIENTO RECIBIDO	ESOFAGO-GRAMA	DESTINO
1	25	M	20 horas	fiebre, vómitos, hiporexia, sialorrea	20 mm	Esófago medio	Endoscopia digestiva	Grado 3b	Gastrostomía quirúrgica	21 días	ceftriaxona, clindamicina, ranitidina, Sucralfato.	Discreta disminución de luz esófago medio	Alta
2	68	M	48 horas	fiebre, vómitos, diarrea	24 mm	Esófago medio	Endoscopia digestiva	Grado 3b	Gastrostomía quirúrgica	3 días	ceftriaxona, clindamicina, omeprazol	No realizado	Referido para gastrostomía quirúrgica
3	43	F	6 horas	vómitos, diarrea	20 mm	Esófago medio	Endoscopia digestiva	Grado 2b	Vía oral	13 días	ceftriaxona, dexametasona, sucralfato, omeprazol	No realizado	Alta
4	56	F	15 horas	sialorrea, vómitos, distrés respiratorio leve	24 mm	Esófago medio	Endoscopia digestiva	Grado 3a	Sonda nasogástrica	10 días	ceftriaxona, clindamicina, dexametasona, omeprazol, sucralfato.	Estenosis en esófago medio	Referido para dilatación esofágica endoscópica
5	32	F	6 horas	vómitos, disfagia, sialorrea	24 mm	Esófago superior	Endoscopia digestiva	Grado 3a	Vía oral	11 días	ceftriaxona, omeprazol, dexametasona, sucralfato	No realizado	Alta
6	17	M	17 horas	náuseas, vómitos	20 mm	Esófago medio	Endoscopia digestiva	Grado 3b	Sonda nasogástrica	11 días	ceftriaxona, omeprazol, dexametasona, sucralfato	Pasaje adecuado de contraste en esófago	Alta
7	16	M	4 horas	náuseas, vómitos, fiebre, irritabilidad	20 mm	Esófago medio	Endoscopia digestiva	Grado 3a	Sonda nasogástrica	11 días	ceftriaxona, omeprazol, dexametasona, sucralfato	Pasaje adecuado de contraste en esófago	Alta
8	16	M	6 horas	vómitos	20 mm	Esófago medio	Esofagoscopia rígida	Grado 3b	Sonda nasogástrica	14 días	ceftriaxona, clindamicina, omeprazol, dexametasona	Pasaje adecuado de contraste en esófago	Alta
9	16	M	4 días	sialorrea, vómitos	20 mm	Esófago superior	Esofagoscopia rígida	Grado 2b	Vía oral	10 días	ceftriaxona, omeprazol, dexametasona, sucralfato	Pasaje adecuado de contraste en esófago	Alta
10	62	M	11 horas	dolor abdominal, náuseas, vómitos	24 mm	Esófago medio	Endoscopia digestiva	Grado 3a	Sonda nasogástrica	12 días	ceftriaxona, omeprazol, dexametasona, sucralfato	Pasaje adecuado de contraste en esófago	Alta

Tabla 2. Características de hallazgos en pacientes con impactación esofágica atendidos en el servicio de pediatría del Hospital Regional Lambayeque (julio 2013 – abril 2021).

Características	n (%)
Edad (meses)*	35,10 (16-68)
Sexo masculino	7 (70)
Tiempo de impactación (horas)*	13,7 (4-48)
Síntomas principales:	
Vómitos	10 (100)
Sialorrea	4 (40)
Náuseas	3 (30)
Fiebre	3 (30)
Diarrea	2 (20)
Hiporexia	1 (10)
Distres respiratorio	1 (10)
Disfagia	1 (10)
Irritabilidad	1 (10)
Dolor abdominal	1 (10)
Ubicación	
Esófago superior	2 (20)
Esófago medio	8 (80)
Esófago inferior	0 (0)
Forma de extracción:	
Endoscopia flexible	8 (80)
Esofagoscopia rígida	2 (20)
Grado de Lesión (Zargar):	
2b	2 (20)
3a	4 (40)
3b	4 (40)
Estancia hospitalaria (días)*	11,6 (3-21)
Tratamiento recibido:	
Ceftriaxona	10 (100)
Clindamicina	4 (40)
Omeprazol	9 (90)
Ranitidina	1 (10)
Dexametasona	8 (80)
Sucralfato	8 (80)
Esofagograma:	
No se realizó	3 (30)
Adecuado pasaje de contraste	5 (50)
Disminución leve de luz esofágica	1 (10)
Estenosis esofágica	1 (10)

Los datos se presentan como media (rango)

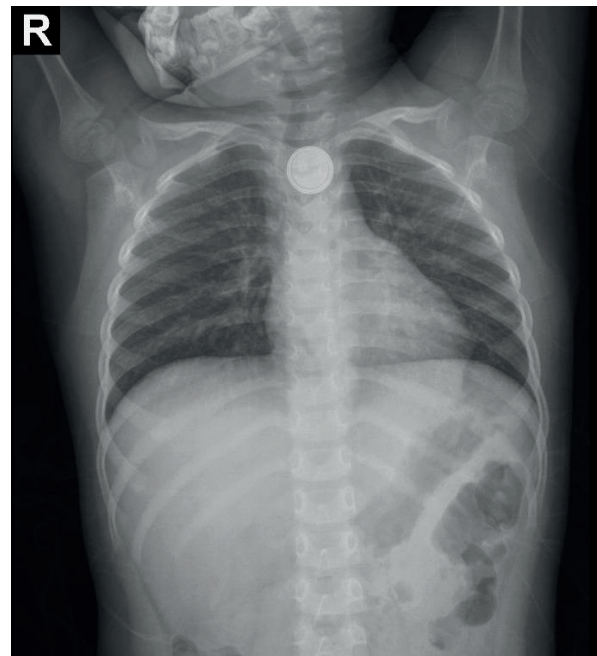


Figura 1. Radiografía cervico-torácica frontal que muestra un CE redondeado, de densidad metálica y con el signo de doble contorno en esófago medio.

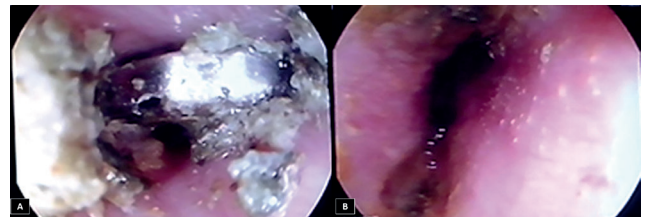


Figura 2. Imagen endoscópica de paciente con pila de botón impactada en esófago. (A) Se observa la gran cantidad de detritus alrededor del CE. (B) Luego de retirar la pila de botón, se observa la mucosa esofágica eritematosa, algunas lesiones ulceradas y áreas de necrosis en la zona de impactación.

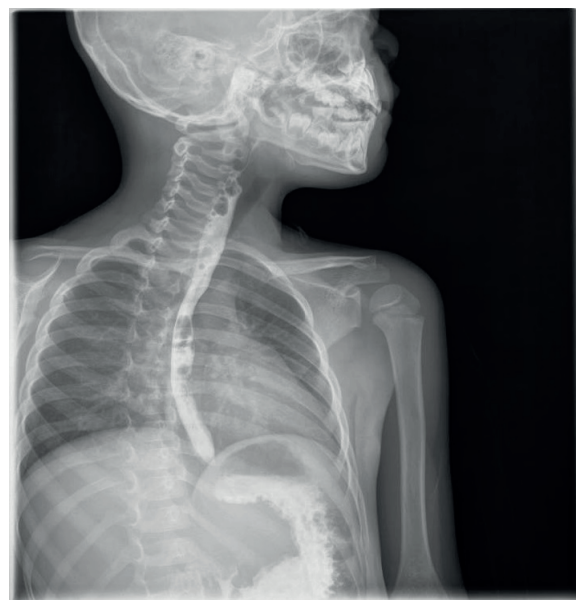

Figura 3. Esofagografía que revela un adecuado pasaje de la sustancia de contraste a través del esófago hasta el estómago.

DISCUSIÓN:

En las últimas dos décadas, se ha reportado un aumento de hasta 7 veces el riesgo relativo de morbilidad severa asociada a la ingesta de BB⁽⁵⁾. La mayoría de casos se ha descrito en pacientes menores de 6 años, tal como describimos en nuestra serie, con un pico al año de edad, justamente el grupo etáreo donde se reporta mayor morbilidad⁽³⁾. Si bien se ha reportado un riesgo de complicaciones de 0,165 % y una letalidad de 0,04 %⁽³⁾, es importante tener en cuenta que los pacientes son previamente sanos en su gran mayoría y es un daño completamente prevenible.

Las hipótesis que explicarían el mecanismo de lesión de la BB, incluyen necrosis por efecto mecánico, corrosión secundaria a la fuga del contenido de la batería, toxicidad por metales pesados y lesión eléctrica, considerada la más significativa^(3,6). Al contacto con el tejido esofágico, se cierra el circuito eléctrico entre los dos polos de la BB, produciendo iones hidróxido en el polo negativo con un rápido aumento del pH, causando licuefacción y necrosis tisular, muy similar a los casos de esofagitis por álcalis^(6,7). El daño transmural esofágico puede ser severo, incluso dentro de las dos horas después de la impactación de la BB, produciendo en algunos casos fistulización de la pared esofágica e incluso, de los tejidos circundantes como la tráquea, aorta o arteria subclavia, aumentando el riesgo de mortalidad^(8,9). Los factores que aumentarían el riesgo de complicaciones son: BB con un diámetro ≥ 20 mm (con mayor voltaje en comparación con las más pequeñas), edad menor de 6 años^(3,10), ingesta de más de una BB o coingestión con un imán, hora de ingesta desconocida o no presenciada, diagnóstico erróneo de ingesta de BB, la duración de la impactación, el lugar de alojamiento y, finalmente la ubicación y orientación del polo negativo de la BB, ya que se ha descrito que determina en gran medida donde es más probable que ocurran las complicaciones⁽⁶⁾.

Los síntomas más frecuentes en nuestros pacientes fueron náuseas, vómitos y sialorrea, tal como se describe en la literatura, reportándose además disfagia, odinofagia, dolor torácico, anorexia, diarrea, tos, estridor y dificultad para respirar. En los casos de ingesta no presenciada, se pueden presentar síntomas secundarios a las complicaciones como hemorragia digestiva, hemoptisis, dolor abdominal, pérdida de peso, dolor torácico, tos, estridor, ronquera, odinofagia, disminución del rango de movimiento del cuello, enfisema subcutáneo con crepitación y fiebre^(2,4,5,11).

La radiografía cervico-toraco-abdominal frontal y lateral permite establecer la ingesta de la BB, buscando el signo del doble contorno (Figura 1), su localización y la posición del polo negativo (diámetro más estrecho)⁽²⁾, aunque se ha reportado este importante signo radiológico con otros CE⁽¹²⁾. La tomografía con contraste o la resonancia magnética, luego de retirar la BB, deben solicitarse en presencia de síntomas graves como hemorragia, compromiso hemodinámico, fiebre, síntomas respiratorios, dolor cervical o torácico, etc. o sospecha de complicaciones como mediastinitis, fistulas y espondilodiscitis⁽¹³⁾.

Es importante reconocer precozmente la ingesta de una BB ya que, si está impactada en el esófago, debe extraerse antes de las 2 horas para evitar complicaciones, incluso si el paciente ha ingerido recientemente alimentos⁽¹³⁾. Todos nuestros pacientes

tuvieron un tiempo de impactación de 4 horas a más, debido a demora en el diagnóstico en su lugar de residencia, dificultades en la referencia o no disponibilidad de equipos o personal de salud para realizar la extracción endoscópica. Esta demora en la extracción, explicaría el grado de lesión de la mucosa esofágica encontrado en la totalidad de casos, con presencia de úlceras profundas o circunferenciales y zonas de necrosis.

Las diferencias en el tratamiento de nuestros pacientes en el tiempo, se pueden explicar por la ausencia de un consenso en el manejo de esta patología, ya que solo recientemente se han publicado recomendaciones de importantes Sociedades internacionales para el tratamiento⁽¹³⁾. Esto incluye, en primer lugar, estrategias para neutralizar el pH en el lumen esofágico con miel de abeja o sucralfato en situaciones donde no se puede extraer tempranamente la BB o la irrigación con ácido acético inmediatamente después de la extracción, siempre que se haya descartado perforación esofágica⁽¹⁴⁾. Se puede iniciar una dieta con líquidos claros y posteriormente progresar a una dieta blanda según la tolerancia, pudiendo realizarse un esofagograma de 1 a 2 días después de la extracción⁽¹³⁾. En la mayoría de nuestros pacientes, se colocó una sonda nasogástrica para alimentación enteral precoz y, cuando no fue posible visualizar adecuadamente la luz esofágica, fue necesario el establecimiento de una gastrostomía quirúrgica. Tal como se indicó en nuestros casos, se recomienda el uso de antibióticos de amplio espectro para prevenir la mediastinitis en presencia de lesiones graves y/o fiebre y se justifica el bloqueo de secreción gástrica en caso de lesión de mucosa esofágica⁽¹³⁾. Si bien, se ha reportado que el uso de corticoides disminuye potencialmente el riesgo de estenosis esofágica, al reducir la inflamación y la fibrosis, tradicionalmente se han utilizado en presencia de lesiones esofágicas de espesor parcial o circunferenciales⁽¹⁵⁾, no recomendándose su uso, en lesiones de grado superior por el riesgo de enmascaramiento de infecciones o retraso en la identificación de perforación. 80 % de nuestros pacientes recibieron dexametasona luego de la extracción de la BB y descarte de una perforación esofágica, siempre asociados a antibióticos de amplio espectro, mientras que, en el resto, no fue posible la valoración adecuada del compromiso esofágico por vía endoscópica, requiriendo incluso una gastrostomía quirúrgica para su alimentación. Si bien, solo 1 paciente de los 8 que recibieron corticoide, desarrolló estenosis esofágica, la utilidad de estos medicamentos aún está en controversia, no estableciéndose su indicación en las guías actuales de manejo⁽¹³⁾.

La prevención constituye el aspecto más importante, con estrategias dirigidas a disminuir la posibilidad de ingesta de BB (uso de compartimentos atornillados y blisters individuales) y, principalmente la educación a la población, acerca de los riesgos potenciales de la ingesta e impactación de las BB sobre la salud.

En conclusión, se presentan 10 casos de impactación de BB en esófago, con extracción tardía y lesión de mucosa esofágica importante; implementación de una alimentación enteral precoz, usando una sonda nasogástrica o gastrostomía quirúrgica; que recibieron antibióticos de amplio espectro e inhibidores de secreción ácida y; corticoides a dosis altas, en aquellos sin evidencia de perforación o mediastinitis, desarrollando solo uno de ellos estenosis esofágica.

Fuente de financiamiento: Autofinanciamiento

Conflictos de interés: Los autores declaran no tener ningún tipo de conflicto de interés.

REFERENCIAS BIBLIOGRÁFICAS:

1. Orsagh-Yentis D, McAdams R, Roberts K, McKenzie L. Foreign-Body Ingestions of Young Children Treated in US Emergency Departments: 1995-2015. *Pediatrics*. 2019;143(5):e20181988. doi: 10.1542/peds.2018-1988.
2. Kramer R, Lerner D, Lin T, Manfredi M, Shah M, Stephen T, et al. Management of ingested foreign bodies in children: a clinical report of the NASPGHAN Endoscopy Committee. *J Pediatr Gastroenterol Nutr*. 2015;60(4):562-74. doi: 10.1097/MPG.0000000000000729.
3. Varga Á, Kovács T, Saxena A. Analysis of Complications After Button Battery Ingestion in Children. *Pediatr Emerg Care*. 2018;34(6):443-446. doi: 10.1097/PEC.0000000000001413.
4. Litovitz T, Whitaker N, Clark L, White N, Marsolek M. Emerging battery-ingestion hazard: clinical implications. *Pediatrics*. 2010;125(6):1168-77. doi: 10.1542/peds.2009-3037.
5. Eliason M, Ricca R, Gallagher T. Button battery ingestion in children. *Curr Opin Otolaryngol Head Neck Surg*. 2017;25(6):520-526. doi: 10.1097/MOO.0000000000000410.
6. Völker J, Völker C, Schendzielorz P, Schraven S, Radloff A, Mlynski R, et al. Pathophysiology of esophageal impairment due to button battery ingestion. *Int J Pediatr Otorhinolaryngol*. 2017;100:77-85. doi: 10.1016/j.ijporl.2017.06.030.
7. Jatana K, Rhoades K, Milkovich S, Jacobs I. Basic mechanism of button battery ingestion injuries and novel mitigation strategies after diagnosis and removal. *Laryngoscope*. 2017;127(6):1276-1282. doi: 10.1002/lary.26362.
8. Nisse P, Lampin M, Aubry E, Cixou E, Mathieu-Nolf M. Ingestion d'une pile bouton compliquée d'une fistule œso-aortique fatale. Proposition d'un algorithme de prise en charge chez l'enfant de moins de 6ans [Fatal aorto-esophageal fistula due to accidental ingestion of button battery. Algorithm for management of disk-battery ingestion in patients younger than 6 years old]. *Presse Med*. 2016;45(10):947-953. French. doi: 10.1016/j.lpm.2016.07.016.
9. Ventura F, Candosin S, Barranco R, Bonsignore A, Andrello L, Tajana L, Osculati A. A Fatal Case of Coin Battery Ingestion in an 18-Month-Old Child: Case Report and Literature Review. *Am J Forensic Med Pathol*. 2017;38(1):43-46. doi: 10.1097/PAF.0000000000000297.
10. Litovitz T, Whitaker N, Clark L. Preventing battery ingestions: an analysis of 8648 cases. *Pediatrics*. 2010;125(6):1178-83. doi: 10.1542/peds.2009-3038.
11. Buttazzoni E, Gregori D, Paoli B, Soriani N, Baldas S, Rodriguez H, Lorenzoni G; Susy Safe Working Group. Symptoms associated with button batteries injuries in children: An epidemiological review. *Int J Pediatr Otorhinolaryngol*. 2015;79(12):2200-7. doi: 10.1016/j.ijporl.2015.10.003.
12. Ormeño A, Echevarria N. Cuerpos extraños radiopacos con doble contorno en la vía digestiva: ¿son siempre pilas de botón? *Rev Col Gastroenterol*. 2020;35(1):114-117. doi: 10.22516/25007440.326.
13. Mubarak A, Benninga M, Broekaert I, Dolinsek J, Homan M, Mas E, et al. Diagnosis, Management, and Prevention of Button Battery Ingestion in Childhood: A European Society for Paediatric Gastroenterology Hepatology and Nutrition Position Paper. *J Pediatr Gastroenterol Nutr*. 2021;73(1):129-136. doi: 10.1097/MPG.0000000000003048.
14. Anfang R, Jatana K, Linn R, Rhoades K, Fry J, Jacobs I. pH-neutralizing esophageal irrigations as a novel mitigation strategy for button battery injury. *Laryngoscope*. 2019;129(1):49-57. doi: 10.1002/lary.27312.
15. Ruhl D, Cable B, Rieth K. Emergent treatment of button batteries in the esophagus: evolution of management and need for close second-look esophagoscopy. *Ann Otol Rhinol Laryngol*. 2014;123(3):206-13. doi: 10.1177/0003489414522969.