

ENCEFALITIS POR ANTICUERPOS ANTI N-METIL-D-ASPARTATO (NMDA)

Arias Reyes Francisco¹, Zegarra Lizana Paolo¹, Ortiz Alfaro Conrad², Ishiyama Cervantes Raúl³

RESUMEN

La encefalitis por anticuerpos anti-N-metil-D-aspartato (anti-NMDA) es un raro trastorno autoinmunitario secundario descubierto por primera vez en el año 2007, caracterizado por alteraciones neurológicas causadas por autoanticuerpos que atacan al receptor NMDA neuronal y causan daños en sistema nervioso central y periférico. Los receptores NMDA son un grupo de canales iónicos regulados por ligando, estos receptores son necesarios para la transmisión sináptica del glutamato, principal mediador excitatorio en el cerebro. La clínica se suele dividir en 3 fases: prodrómica, psiquiátrica y degenerativa, engloba desde coreas (movimientos cinéticos involuntarios) hasta convulsiones y alteraciones de la conciencia. La relación observada entre la incidencia de teratomas ováricos y la encefalitis por anticuerpos anti-NMDAR se ha demostrado por procesos inmunológicos naturales que se alteran en esta patología. En esta revisión analizamos diversos aspectos de la encefalitis por anticuerpos anti-NMDA desde el aspecto molecular, diagnóstico hasta el aspecto clínico, debido a que en estos últimos años esta patología se está incrementando de manera alarmante.

Palabras clave: Encefalitis, receptor NMDA, anticuerpos. (Fuente: DeCS- BIREME).

AUTOINMUNE ANTI-NMDA RECEPTOR ENCEPHALITIS

ABSTRACT

Autoimmune anti NMDA receptor encephalitis is a rare autoimmune disorder discovered for first time In 2007, characterized by neurological disorders caused by autoantibodies attacking the NMDA receptor in neurons and wreak havoc in the whole brain and nervous system. NMDA receptors are a group of ligand-gated ion channels, these receptors are necessary for synaptic transmission glutamate major excitatory mediator in the brain. Usually, the clinic is divided into 3 phases: prodromal, psychiatric and degenerative, and includes from chorea (Kinetics involuntary movements) to convulsions and disturbances of consciousness. The relationship between the observed incidence of ovarian teratomas and encephalitis anti- NMDA receptor antibodies has been shown by natural immunological processes that are altered in this condition. In this review we analyze various aspects of encephalitis anti - NMDA from the molecular level, diagnostic to clinical aspect, because in recent years this disease is increasing at an alarming rate.

Key words: Encephalitis, NMDA, receptor, antibodies. (Source: MeSH-NLM).

INTRODUCCIÓN

La encefalitis por anticuerpos anti-NMDAR es una enfermedad recientemente descubierta en 2007, que ha sido catalogada como un trastorno neuroautoinmune, que ha despertado el interés de los profesionales de la salud en el campo de la neurología debido a que representa una etiología de componente autoinmunitario, que causa una amplia lista de síntomas y signos que serán mencionados más adelante en el documento, y que son característicos en pacientes neurológicos, que pueden expresar una encefalitis por infección, por toxicidad, etc. Esta enfermedad, relacionada desde su descubrimiento con los teratomas o cánceres, implica un gran reto para los especialistas de la actualidad por ser una enfermedad emergente que demuestra, además, la relación que guarda el sistema inmunológico y el sistema neurológico en una misma patología⁽¹⁾.

Además, en diversos estudios en el Reino Unido demuestran una prevalencia del 1- 11 % de presencia de estos anticuerpos en pacientes con encefalitis agudas y sin una explicación infecciosa. En nuestro país los datos aún son insuficientes lo que nos lleva a pensar que esta enfermedad se presenta en mayor proporción de las que conocíamos, por lo que se plantea el hecho de que esta patología no es rara, sino que puede estar subdiagnosticada. El objetivo de esta revisión es profundizar en los mecanismos moleculares de los receptores NMDA, los autoanticuerpos, su importancia en la manifestación de esta patología y conocer un poco más sobre la presentación clínica, así, brindaremos al profesional de la salud un mejor panorama en el diagnóstico de esta enfermedad, diagnosticarla y enfrentarla de la manera más adecuada.

¹ Co-autores Investigadores en Virtual Medical. Lima- Perú

² Coordinador general Virtual Medical. Lima-Perú.

³ Asociación Peruana de Editores Científicos.

Correspondencia: Ortiz Alfaro Conrad . Correo: conradortiz@virtualmedicalvm.com

Aspectos moleculares

Los receptores NMDA [ácido N-metil-D-aspartico] son un grupo de canales iónicos regulados por ligando (Canales iónicos cuyas compuertas se abren en respuesta a un estímulo químico extracelular, como un neurotransmisor) ⁽²⁾.

La estructura de este receptor consiste en 3 subunidades: GluN1, GluN2A-D, GluN3A-B. El GluN1 contiene un sitio de unión del coagonista glicina, mientras que el GluN2 contiene el sitio de unión del agonista glutamato, así como el sitio del bloqueo por magnesio. GluN3 inhibe la actividad del receptor NMDA ⁽³⁾. Estos receptores son heterotetrámeros que contienen obligatoriamente por lo menos 1 GluN1 y 1 GluN2, que contienen los siguientes dominios descritos en la figura ⁽²⁾. Se ha propuesto que la subunidad GluN2 es el posible blanco de diversas respuestas autoinmunes cuyos efectos se observan como trastornos del lenguaje ⁽¹⁵⁾.

Funcionalidad

Estos receptores son necesarios para la transmisión sináptica del glutamato, principal mediador excitatorio en el cerebro. De esta forma, se requiere 2 eventos simultáneos para su activación: Liberación presináptica, unión del glutamato y glicina a los receptores y despolarización de membrana postsináptica para lograr remover el bloqueo por Mg⁺⁺ que se mantiene a un potencial en reposo (-70 mV) ⁽³⁾ [Figura 1]

Entonces, el canal iónico se abre selectivamente para los cationes, sodio, potasio y calcio, donde la permeabilidad de este último ión es 10 veces superior comparada con la de sodio, lo que caracteriza a este receptor. Este proceso es regulado mediante un balance entre la fosforilación y desfosforilación, que asegura una adecuada expresión de receptores NMDA en las neuronas de forma fisiológica ⁽²⁾.

Acciones

Los receptores NMDA participan en procesos como en el aprendizaje y memoria, sobre todo espacial. En el cerebro de los mamíferos, la región llamada hipocampo tiene un papel fundamental en el aprendizaje. Entre sus sinapsis, existen algunas que tienen unas marcadas alteraciones funcionales tras su uso repetido, algunas cursan con *potenciación a largo plazo (LTP)* Estimulación de fuerza sináptica de larga duración seguido de una breve estimulación de alta frecuencia ⁽⁴⁾.

Este efecto puede durar desde días a semanas, según el número e intensidad de los potenciales de acción siguiente. Así, LTP tendrá lugar en cualquier momento en que la célula presináptica dispare uno o más potenciales de acción mientras la membrana postsináptica esté fuertemente despolarizada. En su activación, los receptores NMDA son críticos, debido a su alta permeabilidad al Calcio, el cual tras una cascada de señalización es responsable del LTP. Además, la presencia de *la presencia de largo termino (LTD)* asegura que las sinapsis no se saturan, donde junto a la LTP se observa el control bidireccional de la fuerza sináptica que depende la magnitud del aumento de calcio: niveles elevados activan la proteína quinasa y LTP, mientras que niveles modestos activan la proteína fosfatasa y LTD.

Así, estos cambios siguen la *regla de Hebb* (Los acontecimientos del mundo exterior que hace que dos neuronas se activen al mismo tiempo, o en una sucesión rápida, favorecen la formación o el fortalecimiento de las sinapsis entre ellas) ⁽⁴⁾, que subyace todo aprendizaje asociativo, con lo cual se presume que explica la extensión y regresión del tamaño de las espinas de las dendritas individuales, lugar donde reciben las sinapsis individuales, de acuerdo a la excitación sináptica ^(4,5).

Sin embargo, también es necesario durante la eliminación de conexiones imperfectas al inicio de la pubertad, como parte de la fase final del desarrollo normal del SNC ⁽²⁾.

Alteraciones manifestadas en clínica

El calcio participa como mediador clave en muerte celular por *excitotoxicidad* (Apertura peligrosa del canal de calcio, que conlleva a la formación de radicales libres y neurodegeneración ⁽⁴⁾, presente en eventos a largo plazo o repentinos como el Accidente Cerebro Vascular [ACV] Por su parte, en la regulación del receptor NMDA también subyacen procesos patológicos donde una hiperfunción conlleva a epilepsia, dolor, desórdenes neurodegenerativos o condiciones isquémicas del sistema nervioso central (SNC) debido a esta actividad excesiva. De igual manera, una actividad disminuida del receptor NMDA como se presume en la esquizofrenia y en envejecimiento ^(2,6).

El receptor NMDA es un receptor ionotrópico, el cual se encuentra formado por las subunidad GluN1 y GluN2 como regla básica, aunque se ha descrito un modelo con el uso de las subunidades GluN1 y GluN3, sin la participación del glutamato ⁽³⁾.

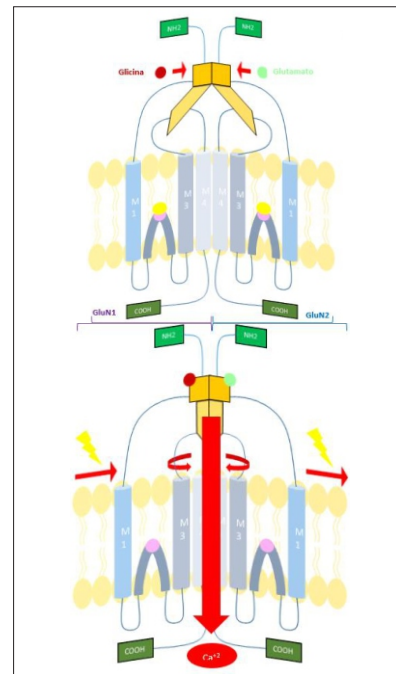


Figura 1. Se observa una representación esquemática del receptor NMDA, donde se aprecia una topología similar en sus subunidades: un dominio amino terminal largo (Nh2), 3 segmentos transmembrana (M1, M3 y M4) que asemejan una

compuerta, un dominio intracelular citoplasmático (**COOH**) y un asa re entrante que forma un poro (**M2**), la cual media el bloqueo por magnesio (**Mg⁺⁺**) y la entrada del calcio, ambos principalmente dependiente del sitio QRN (Asparagina 598)⁽⁶⁾. Entre **NH2** y los segmentos transmembranas existe una región de unión al ligando, conformado por el dominio superior (**S1**) y el dominio inferior (**S2**), presente en ambas subunidades. S1 forma un dímero con su homólogo de la subunidad anexa, pero los dominios S2 no lo hacen y se mantienen móviles. Se propone que al entrar el ligando en esta región, existe un movimiento en los dominios S2 en forma de molusco que impacta en las regiones transmembrana. Entre todas, es M3 la cual hace un rotación externa, siguiendo el eje del poro formado por M2, lo cual apertura el acceso a la cavidad central de los iones calcio⁽²⁾.

Adaptado de "Detección de polimorfismos y análisis poblacional de los genes *grin1*, *grin2a* y *grin2b* del receptor ionotrópico del glutamato activado por nmda en pacientes colombianos con demencia frontotemporal y en una población control (Castro, 2013)⁽⁷⁾.

Estos receptores, por tanto, son responsables en gran parte de la correcta sinapsis. para el aprendizaje y la memoria, pero además es responsable también del movimiento. Es por ello que se entiende la relación de este receptor y las alteraciones que se observan en esta rara condición.

Se ha descubierto que los autoanticuerpos producidos son IgG contra la subunidad NR1 de los receptores NMDA (NMDAR), específicamente a la subclase IgG1; anticuerpo que se produce frente a antígenos proteínicos producidos por bacterias y virus⁽⁸⁾, y quien puede activar al complemento. Estos tienen una mayor afinidad con los receptores en el hipocampo, donde se registra la mayor pérdida de densidad de estos receptores en el cerebro; por ello es característico el perder la memoria y la capacidad de aprendizaje en esta enfermedad, además de otras alteraciones tales como el comportamiento agresivo⁽⁹⁾.

Generalmente, cuando hablamos de encefalitis por anticuerpos anti-NMDAR, se establecen claras etapas del desarrollo y progreso de la enfermedad. Primero se da una fase prodrómica, donde aparecen los síntomas y signos iniciales, y avocinan una enfermedad de origen neurológico; le sigue una fase psiquiátrica y termina con una fase degenerativa, donde se tiene una visión general del paciente, cómo ha evolucionado y cuáles serán las secuelas posteriores. Cabe destacar que apenas detectada, y diferenciada de otras posibles etiologías, el paciente debe ser hospitalizado y correctamente monitoreado.

El cuadro clínico típico de esta enfermedad se presenta en 3 fases:

1. Fase prodrómica: donde se observa cefalea, malestares estomacales y respiratorios, y fiebre de origen desconocido. Los pacientes pueden tener convulsiones, hasta en un 76% de los casos. Fase que tiende a durar entre 5 días a 2 semanas⁽⁹⁾ y se puede observar en 48% a 68% de los casos. Cabe destacar que no siempre existe una fase prodrómica. Luego de varias semana suelen presentarse problemas cardiovasculares como arritmias,

hipoventilación e hipotensión, que pueden requerir marcapasos o ventilación mecánica para soporte vital.

2. Fase psiquiátrica: en la cual se aprecia agitación, miedo, depresión, manías, paranoia, alucinaciones, delusiones, y pérdida de la memoria⁽⁹⁾.
3. Fase catatónica o degenerativa: la cual progresa de la fase psiquiátrica y termina con crisis convulsivas, letargia, hipoventilación encefálica, taquicardia, pobre control de la presión arterial, hipo o hipertermia, disautonomía, movimientos anormales de tronco, faciales (tales como discinesias orolinguofaciales, alteraciones oculares, opistotonos, etc.) o de extremidades^(9,10).

Para llegar a diagnosticar la etiología de esta enfermedad es preciso descartar otras enfermedades que, a lo largo de los años, han hecho pensar a los médicos en otras etiologías para la encefalitis por autoanticuerpos anti-NMDAR. Una primera etiología a descartar sería el Síndrome Neuroléptico maligno, entidad que asemeja los síntomas y signos de las diferentes fases clínicas de la encefalitis, tal como disautonomía, alteración de la conciencia, rigidez muscular, hipertermia, etc. El principal inconveniente con esta etiología es que muchos pacientes llegan a la emergencia con trastornos de conciencia, alucinaciones, psicosis, etc. y son tratados con neurolépticos como Clorpromazina, Quetiapina, Olanzapina, etc.; y estos al no funcionar, son reconocidos como el causante del síndrome neuroléptico maligno. En el reino Unido se reportaron dos casos de encefalitis por anti receptor NMDA concomitante con catatonía y síndrome neuroléptico maligno en individuos con autismo y discapacidad intelectual⁽¹⁷⁾.

En España se trató a un paciente con recidiva después de 25 años de encefalitis por anticuerpos antirreceptor de NMDA con lo cual se menciona que un tercio de los pacientes con encefalitis por anticuerpos antirreceptor de NMDA no paraneoplásica experimenta recaídas, la mayoría entre los tres meses y los seis años⁽¹⁸⁾.

Otra etiología a descartar es una meningoencefalitis herpética debido a que ésta tiene gran afinidad por tejido neuronal límbico, y muchos síntomas corresponden a daño directo en el sistema mencionado. Además, numerosos estudios demuestran que hay anticuerpos anti-Herpes Zoster en una encefalitis por anticuerpos anti-NMDAR; pero también dan positivo para anticuerpos contra *Mycoplasma*, *Influenza H1N1*, *Chlamydia*, *Bordetella pertussis*, *Virus de Epstein-Barr* y *Legionella*^(9,11).

Otra etiología, más alejada del diferencial de encefalitis por autoanticuerpos, es un contagio por el Virus de la Rabia, debido a que esta presenta un signo muy característico: los *opistótonos* (contracturas largas, involuntarias y dolorosas de la espalda, que obligan al paciente a formar un arco debido a que se apoya sobre su cabeza y talones)⁽¹²⁾, que es un claro signo de fase terminal por Rabia.

La relación que guarda la encefalitis por anticuerpos anti-NMDAR con el cáncer es muy bien sabida. Fisiológicamente, la respuesta frente a antígenos de origen proteínico se desarrolla, en parte, por los linfocitos B: quienes tienen la labor de desarrollar anticuerpos para favorecer la *opsonización* (Se define como la preparación para fagocitar una bacteria, donde éstas son marcadas adheriéndose anticuerpos en la membrana de la bacteria, y así se asegura que será destruida por el sistema inmune)⁽¹³⁾ y dirigir el ataque frente a bacterias, virus u otro tipo de amenaza. En presencia de un tumor, se expresan antígenos inmunogénicos (altamente llamativos para el sistema inmune), que no son más que proteínas de membranas propias, pero con mutaciones del tumor.

Un teratoma es un tipo de tumor, mayoritariamente benigno, que se forma a partir de células madre totipotenciales (Del latín *totus*, significa que una célula tiene toda la potencia para poder generar un embrión por completo; haciendo referencia a tejidos embrionarios y extraembrionarios)⁽⁴⁾ que se encuentran en los testículos y ovarios normalmente; por ello, es clásico encontrar, en el tumor, células de distintas capas germinales (endodermo, mesodermo y ectodermo)⁽⁸⁾. Bajo esta premisa, se entiende por qué puede encontrarse un teratoma con células neuronales anormales, quienes expresan receptores (proteínas de membrana) con mutaciones. El receptor NMDA es uno de estos receptores que se ve ampliamente expresado en teratomas o tumores de contenido neuronal.

Es en este punto donde la inmunidad actúa. Estos tumores presentan receptores NMDA mutados, quienes son reconocidos como antígenos proteínicos potentemente inmunogénicos, y, son procesados por linfocitos B, para que luego estos interactúen con los linfocitos T y así completen su diferenciación de linfocitos B a células plasmáticas, quienes son las encargadas de producir anticuerpos frente al antígeno tumoral.

Bajo este mismo concepto del proceso autoinmune, también se han observado que los tumores provenientes del estroma ovárico y testicular pueden generar esta enfermedad. Tumores neuroendocrinos, teratoma de mediastino, cáncer de pulmón de células pequeñas y los linfomas. Luego que se produce esta reacción inmunológica, en la sangre y ganglios linfáticos quedan células plasmáticas quienes se encargan de producir estos anticuerpos continuamente para evitar que otro estímulo conlleve al procesamiento de nuevos antígenos y así se de una reacción rápida. Entonces, ¿Esta respuesta inmune es patológica? La respuesta es no, ya que se desarrolla así frente a antígenos bacterianos, por ejemplo, que no son antígenos propios, a diferencia de los receptores NMDA, quienes se encuentran en nuestras neuronas. Luego de la extirpación de un tumor con estas características, hemos hecho que un antígeno propio, sea reconocido como antígeno extraño y altamente inmunogénico.

La mayor incidencia de esta enfermedad se da en mujeres mayores de 18 años, donde más del 50% de estos casos han tenido un Teratoma de ovario⁽¹⁰⁾. En hombres, la incidencia es menor, solo el 5% de ellos tienen un carcinoma de células testicular⁽¹⁴⁾. Aunque también se ha demostrado su asociación con la demencia⁽²⁰⁾.

En los estudios de laboratorio, el diagnóstico requiere pruebas sensibles y específicas con significado clínico. Entre estas se encuentran la inmunofluorescencia indirecta (IIF) recientemente aprobado por la FDA, donde el patrón típico muestra unión de autoanticuerpos a la capa molecular del hipocampo y la capa granular del cerebelo. Para este proceso se utiliza el plasma del paciente, que contiene dichos anticuerpos, y se junta con son una línea celular proveniente de células de riñón de embrión humano (HEK293T) a las que se pueden cultivar y transfectar fácilmente. A estas células se les transfecta el antígeno NR1 y NR2 de la molécula de NMDAR (subunidades del NMDAR). Estas células con nuevos antígenos, se juntan con otras HEK293T limpias (sin antígenos de NMDAR) para ser el grupo control del estudio. La unión de estos componentes se observan luego en un microscopio inmunofluorescente y se determina la enfermedad. A pesar de su relevante sensibilidad, se requiere técnicas avanzadas como acabamos de ver. De esta forma, el desarrollo de ensayos celulares permite detectar el epítipo conformacional principal, dominio N-terminal extracelular de subunidad NR1, a diferencia de los inmunoensayos. El análisis inicia en el suero, y si en el mismo se confirman los anticuerpos, no es necesario evaluar el LCR. No obstante, si en caso resulta negativo en suero o el paciente está en tratamiento que modula la expresión de anticuerpos séricos (plasmaféresis), se precisa el análisis en líquido cefalorraquídeo, en el cual se presenta pleiocitosis en 90% de los casos, a predominio de células B y plasmáticas, y proteínas⁽¹⁾. Los cambios del LCR no son nada específicos: se encuentra pleiocitosis (en el 68% a 91% de pacientes) y proteinorraquia, lo que nos llevaría pensar en distintos agentes infecciosos. En los electroencefalogramas (EEG) se puede sospechar de actividad neuronal sugerente de convulsiones, además de observarse el patrón de "Extreme Delta Brush" (patrón del EEG única en adultos con anti-receptor de NMDA encefalitis). En una resonancia magnética podemos encontrar hiperdensidades en lobulillos temporales, cuerpos callosos y corteza cerebral, en secuencias T2 y FLAIR. Finalmente, en PET scan, se muestra una actividad metabólica alta en regiones frontotemporales, occipital y cerebelares. Un estudio con microscopía confocal determino que los antígenos están concentrados en clústeres a lo largo de todas las dendritas del hipocampo⁽¹⁹⁾.

Aunque no existe una guía para la inmunoterapia⁽¹⁶⁾, para el tratamiento inicial de la enfermedad, se ha aprobado el uso de metilprednisolona, inmunoglobulinas intravenosas y plasmaféresis. Para una segunda línea de tratamiento el Rituximab, anticuerpo monoclonal quimérico murino/humano que se une al antígeno de membrana CD20 de los linfocitos B y restablece funciones inmunológicas para causar lisis celular; y la ciclofosfamida, una fosforamida que actúa en la fase S del ciclo celular evitando la transcripción y replicación del ADN. Estos fármacos ayudan a prevenir la formación de nuevas células plasmáticas; y a su vez, terminan con la memoria que guardan las células B inmunológicas. Solo cerca del 20% de los pacientes no responden a ningún tratamiento y terminan falleciendo con secuelas muy graves⁽⁹⁾.

CONCLUSIONES

- Los receptores NMDA participan en la memoria y aprendizaje, pero en casos donde no se regula su expresión se presentan enfermedades como esquizofrenia o epilepsia.
- Existen patologías que se asemejan mucho a esta enfermedad en cuanto a signos y síntomas; y, por ende, llegan a confundir el criterio diagnóstico de los especialistas, y los hace sospechar de otras etiologías tales como el Síndrome neuroléptico Maligno, encefalitis viral o incluso un contagio con el virus de la Rabia.
- La clínica de un paciente con encefalitis por anticuerpos anti-NMDAR se puede presentar como una fase prodrómica, luego una fase psiquiátrica y terminar con una fase degenerativa. No siempre se evidencia una fase de pródomos.
- Una vez tratado y curado la enfermedad de base, tales como cáncer cerebral o teratoma, en el sistema inmunológica se almacenan varios anticuerpos contra receptor NMDA propio del cáncer, que ahora atacan a tejido neuronal sano.
- Un tratamiento oportuno con inmunosupresores como la metilprednisolona permiten estabilizar a un paciente y poder evaluar el porqué de esta etiología.
- Para una segunda línea de tratamiento, se recomienda aplicar el anticuerpo monoclonal Rituximab, quien inhibe la diferenciación de células B a plasmáticas y evita la mayor producción de anticuerpos anti-NMDAR.

13. Federación Argentina de Cardiología [homepage on Internet]. Entre Ríos: Bioingeniería UNER; c2016 [actualizada 23 junio del 2016; accedida 23 de junio del 2016]. Disponible en: <http://www.fac.org.ar/index.php>
14. González-Latapi P, Rodríguez-Violante M, Cervantes-Arriaga A, Calleja-Castillo J, González-Aguilar A. Encefalitis por anticuerpos antirreceptor de N-metil-D-aspartato (anti-NMDAR): reporte de un caso. *Gaceta Médica de México*. 2014; 150: 348-51.
15. Guglielmo Lucchese, Understanding Neuropsychiatric Diseases, Analyzing the Peptide Sharing between Infectious Agents and the Language-Associated NMDA 2A Protein; *Frontier in Psychiatry*. 2016; 7(60).
16. Ding H, Jian Z, Stary CM, Yi W, Xiong X. Molecular Pathogenesis of Anti-NMDAR Encephalitis. *BioMed Research International*. 2015; 2015(2015).
17. Kiani R, Lawden M, Eames P, Critchley P, Bhaumik S, Odedra S, Gumber R. Anti-NMDA-receptor encephalitis presenting with catatonia and neuroleptic malignant syndrome in patients with intellectual disability and autism. *BJPsych Bulletin* (2015), 39, 32-35.
18. Rodríguez-Osorio X, Fernández-Pajarán G, Arias-Rivas S, Requena-Caballero I, López-González F, Arias M. Recidiva después de 25 años de encefalitis por anticuerpos antirreceptor de NMDA. *Rev Neurol* 2014; 59 (9).
19. Leypoldt F, Armangue T, Dalmau J. Autoimmune encephalopathies. *Ann N Y Acad Sci*. 2015 March; 1338(1):94-114.
20. Panzer JA, Gleichman JA, Lynch DR. Glutamatergic autoencephalitis: an emerging field. *J Neural Transm*. 2014 August; 121(8):957-968.

Revisión de pares: Recibido: 04/07/16 Aceptado: 07/09/16

REFERENCIAS BIBLIOGRÁFICAS

1. Peery H, et al. Anti-NMDA receptor encephalitis. The disorder, the diagnosis and the immunobiology. *Autoimmunity Reviews*. 2012; 11(2012): 863-72.
2. Vyklícky V, Korinek M, Smejkalova T, Balík A, Krausova B, Kaniakova M, et al. Structure, Function, and Pharmacology of NMDA Receptor Channels. *Physiol Res*. 2014; 63(Suppl. 1): S191-S203.
3. Gonda X. Basic Pharmacology of NMDA Receptors. *Curren Pharmaceutical Design*. 2012; 18: 1558-67.
4. Alberts B, Johnson A, Lewis J, Raff M, Roberts K, Walter P. *Biología molecular de la célula*. 5ta ed. Impreso en China. Ediciones Omega. Traducido por Durfort M, Llobera M. 2008, pp. 1602
5. Granger AJ, Nicoll RA. Expression mechanisms underlying long-term potentiation: a postsynaptic view, 10 years on. *Philos Trans R Soc Lond B Biol Sci*. 2013; 369(1633)
6. Kumar A. NMDA Receptor function during senescence: Implication on Cognitive Performance. *Front. Neurosci*. 2015; 16(9): 473.
7. Castro S. Detección de polimorfismos y análisis poblacional de los genes GRIN1, GRIN2A y GRIN2B del receptor inotrópico del glutamato activado por NMDA en pacientes Colombianos con demencia frontotemporal y en una población [Tesis]. Bogotá: Pontificia Universidad Javeriana. Facultad de Ciencias; 2013.
8. Kumar, Abbas, Aster. *Patología Básica de Robbins*. Novena edición. Barcelona: Editorial Saunders; 2013
9. Dalmau J, Gleichman A, Hughes E, Rossi J, Peng X, Lai M, et al. Anti-NMDA-receptor encephalitis: case series and analysis of the effects of antibodies. *Lance Neurol*. 2008; 7(12): 1091-1098.
10. González-Valcárcel J, Rosenfeld M, Dalmau J. Diagnóstico diferencial en la encefalitis por anticuerpos contra el receptor NMDA. *Neurología*. 2010; 25(7): 409-13.
11. Miya K, Takahashi Y, Mori H. Anti-NMDAR autoimmune encephalitis. *Brain Dev*. 2014 sep; 36(8):645-52
12. University of Maryland Medical Center [homepage on Internet]. Baltimore: University of Maryland; c2011 [actualizada 4 enero del 2011; consultado 23 junio 2016]. Disponible en: <http://umm.edu/>