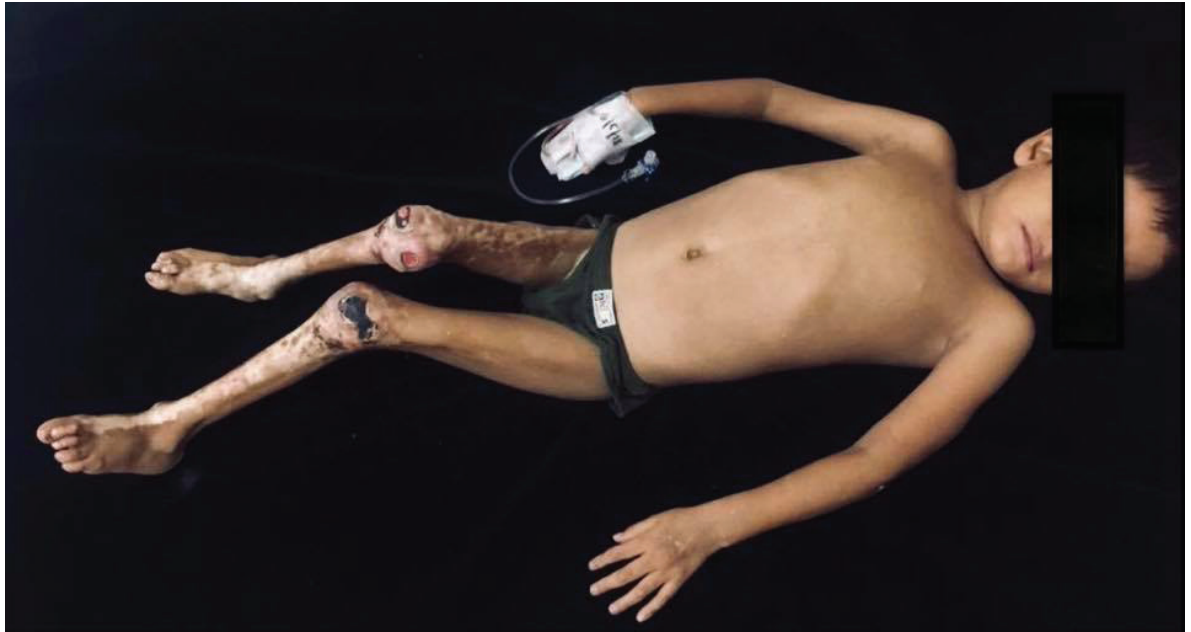

## MORFEA PANESCLERÓTICA DISCAPACITANTE DE LA INFANCIA MORPHEA PANESCLEROTICA DISABLING CHILDHOOD

Laura Rosa Romero-Ramírez <sup>1a</sup>



**Figura 01:** Varón de 5 años de edad, procedente de La Libertad, acude a consulta por pérdida de masa muscular progresiva y debilidad en miembros inferiores de 12 meses de evolución el 03 de mayo del 2018.

### REFERENCIAS BIBLIOGRÁFICAS

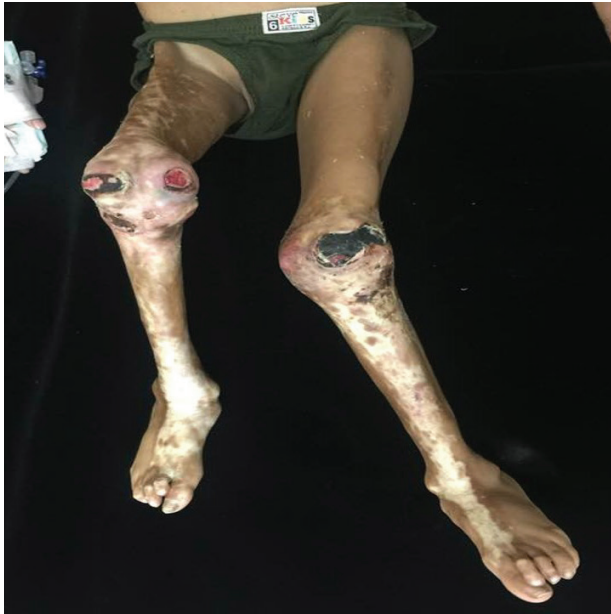Falta referencias bibliograficas

<sup>1</sup> Médico residente de Dermatología

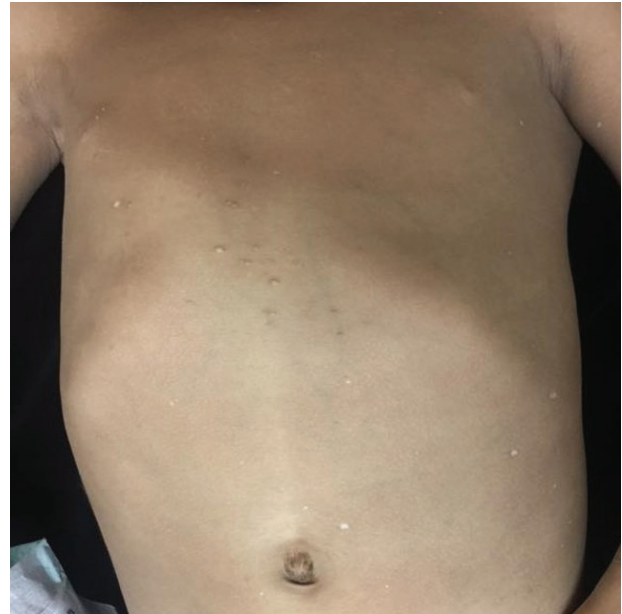
<sup>a</sup> Hospital Víctor Lazarte Echeagaray Essalud Trujillo

Correspondencia: Laura Romero Ramirez

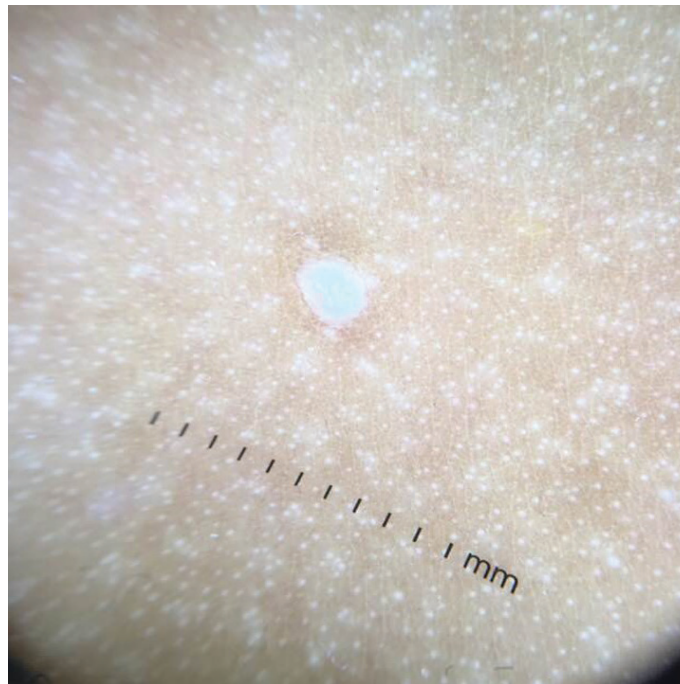Correspondencia: dra.romero@live.com



**Figura 02:** Al examen físico: Atrofia severa en miembros inferiores con postura de flexión permanente, úlceras extensas con costras hemáticas que comprometen ambas rodillas y placas induradas color marfil que se extienden desde el pie hasta la cadera en miembro inferior derecho y desde el pie hasta la rodilla en miembro inferior izquierdo.



**Figura 03:** Asimismo, presenta múltiples cicatrices acrómicas en sacabocado en tronco y extremidades.



**Figura 04:** Dermatoscopia: Piel de tronco con máculas acrómicas puntiformes en patrón confeti