

## Posible caso de lobomicosis en un paciente alcohólico crónico de Chiclayo, Perú

Stalin Vílchez-Rivera <sup>1,2,a</sup>, Kiara J. Abad-García <sup>3,b</sup>, Brigiette S. Carrasco-Placencia <sup>3,b</sup>, Diana E. Dávila-Vargas <sup>3,b</sup>, Gabriela S. García-Salcedo <sup>3,b</sup>

### RESUMEN

La lobomicosis es una enfermedad fúngica causada producida por la levadura *Lacazzia lobo*, que afecta a piel y tejido conectivo subyacente de humanos y animales como los delfines. La enfermedad es de evolución crónica y se caracteriza por lesiones de aspecto nódulo-queloides y verrugosas. Se presenta un posible caso en un paciente de 49 años, alcohólico desde hace 12 años en estado de delirium tremens, el cual tras un accidente hace cinco años comienza a desarrollar lesiones compatibles con lobomicosis en la pierna y tobillo izquierdos. El paciente, además, presentó sepsis de foco dérmico y abdominal, razón por el que se le inició tratamiento antibacteriano de amplio espectro y tratamiento antifúngico; sin embargo la evolución fue lenta y el paciente falleció.

**Palabras clave:** Lobomicosis, Alcoholismo. Perú (Fuente: DeCS-BIREME).

## Possible case of lobomycosis in a chronic alcoholic patient of Chiclayo, Peru

### ABSTRACT

Lobomycosis is a fungal disease caused by the yeast *Lacazzia lobo*, which affects the skin and underlying connective tissue of humans and animals such as dolphins. The disease is chronic in evolution and is characterized by warty-nodule-keloid-like lesions. A possible case is presented in a 49-year-old patient, an alcoholic for 12 years in a state of delirium tremens, who after an accident five years ago began to develop lesions compatible with lobomycosis in the left leg and left ankle. In addition, the patient presented sepsis of dermal and abdominal focus, which is why he began broad-spectrum antibacterial treatment and anti-fungal treatment; however, the evolution was slow and the patient died.

**Keywords:** Lobomycosis, Jorge Lobo's disease, *Lacazzia lobo*, keloidal blastomycosis, Alcoholism (MeSH-NLM).

<sup>1</sup> Servicio Medicina Interna. Hospital Regional Lambayeque. Chiclayo, Perú.

<sup>2</sup> Facultad Medicina Humana, Universidad Nacional Pedro Ruiz Gallo. Lambayeque, Perú.

<sup>3</sup> Facultad Medicina Humana, Universidad Particular de Chiclayo. Chiclayo, Perú.

<sup>a</sup> Médico internista.

<sup>b</sup> Estudiante de Medicina Humana.

**Correspondencia:** Stalin Vílchez Rivera.

**Correo:** sdelarivera@hotmail.com

## INTRODUCCIÓN

La lobomicosis fue descrita por primera vez en un hombre de 52 años originario de la región amazónica, por Jorge Lobo, dermatólogo brasileño en 1931, en Recife (Brasil). Lo denominó blastomicosis queloidiforme, por la apariencia queloidiana de las lesiones. Debido a la semejanza de las características morfológicas y antigénicas del hongo causal con *Paracoccidioides braziliensis*, se denominó inicialmente *Paracoccidioides lobo*. No obstante su denominación taxonómica ha variado a lo largo del tiempo, actualmente *Lacazzia lobo* es el nombre más correspondido <sup>(1)</sup>. La lobomicosis es una enfermedad micótica que ataca al tejido subcutáneo, es de desarrollo crónico (meses, años). Afecta principalmente a hombres trabajadores de bosques, dedicados a la recolección de caucho y mineros. El ingreso del hongo al organismo es casi siempre a través de una lesión traumática; cuando la infección ya está presente, las lesiones priman en zonas expuestas, como en extremidades superiores e inferiores, y se exhiben lesiones queloides ulceradas o verrugosas <sup>(2,3,4)</sup>. Debe considerarse como diagnóstico diferencial la cromomicosis <sup>(1)</sup>, lepra lepromatosa, queloides, leishmaniasis tegumentaria y paracoccidiomicosis <sup>(15)</sup>.

En la dermis, el hongo comienza su fase proliferativa dentro de los macrófagos <sup>(5)</sup>. Además, favorece en el aumento de la concentración del factor de crecimiento transformante  $\beta 1$ , la cual, es una citocina producida por macrófagos y linfocitos Th3 y se considera una potente sustancia inmunosupresora. Esta citocina se expresa en histiocitos y células gigantes multinucleadas y se difunde en el infiltrado inflamatorio de pacientes con lobomicosis. Se ha evidenciado que suprime la actividad fagocítica de los macrófagos y tiene la facultad de inhibir la expresión de óxido nítrico y de interferón gamma, lo que perjudica la inmunidad celular. Además, esta citocina puede promover la proliferación de linfocitos T CD8, estimulando la producción de anticuerpos de inmunoglobulina A por las células plasmáticas y el proceso de fibrosis, incluida la formación de matriz extracelular, lo que contribuye a la apariencia queloides de la lesión clínica <sup>(6)</sup>.

Los estudios de inmunidad humoral en pacientes con lobomicosis exhiben un perfil de citocinas Th2 con una mayor producción de IL-4 e IL-6 y una producción más baja de IL2 <sup>(7)</sup>. Todo este escenario patológico se agrava cuando se trata de huéspedes inmunocomprometidos: adultos mayores, pacientes onco-hematológicos, corticoterapia crónica, enfermedad renal crónica, hepatopatía crónica (cirrosis etílica/no etílica), entre otros. La inmunidad celular preservada es probablemente necesaria para dificultar la progresión de la enfermedad o, en algunos casos, prevenir su aparición. Otra posibilidad es la participación del sistema del complemento,

ya que los depósitos del componente C3c en la pared celular fúngica en secciones histológicas obtenidas de pacientes con lobomicosis podrían demostrarse <sup>(8)</sup>.

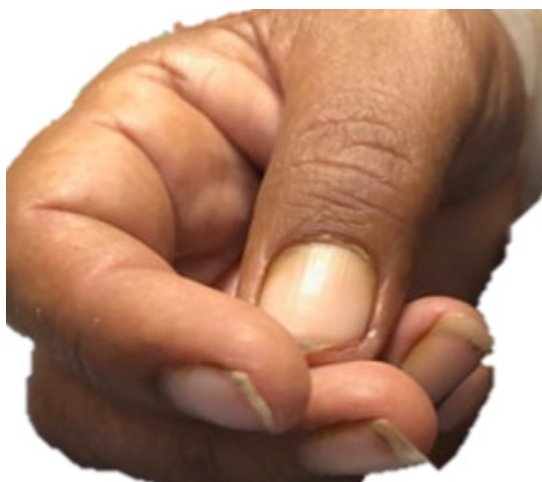La lobomicosis generalmente no afecta la salud general de la persona. Sin embargo, a menos que las lesiones se eliminen en una etapa temprana, la enfermedad persiste de por vida. En raras ocasiones, el carcinoma de células escamosas puede desarrollarse a partir de lesiones lobomicóticas <sup>(3,4)</sup>.

## REPORTE DE CASO

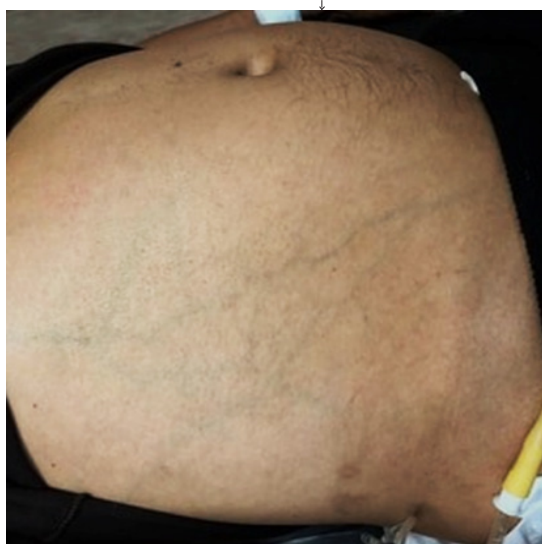
Se expone el caso de un paciente masculino de 49 años, primaria incompleta, sin ocupación y procedente de Chiclayo, Perú. Ingresó al servicio de emergencia del Hospital Regional Lambayeque por presentar tres episodios de movimientos tónicos clónicos de un minuto de duración, con auras visuales y auditivas (alucinaciones e ilusiones) y supravversión ocular. El familiar refiere que el periodo inter-ictal es de 30 segundos, y en la etapa post-ictal, el paciente se muestra aturdido, no reconoce a las personas; además, se acompaña de llanto, náuseas y vómitos.

El paciente presentó cuadro de ludopatía hace seis años (2013), y desde hace 12 años presenta alcoholismo crónico, después de una decepción amorosa. Consume entre dos a tres litros diarios de licor destilado. En el 2015, con el apoyo familiar, tuvo un periodo de abstinencia alcohólica de 8 meses, sin embargo, recae por segunda vez tras la muerte de su madre, ese mismo año. Además, en el 2016, en una de sus salidas en estado de ebriedad, fue atropellado por un vehículo motorizado, causando una herida en la pierna y pie izquierdos, para los cuales no recibió adecuado tratamiento. Los familiares también refieren que el paciente no consume drogas lícitas o ilícitas además del alcohol, no presenta hipertensión arterial, diabetes mellitus II, tuberculosis o infección por el Virus de la Inmunodeficiencia Humana (VIH).

Al examen físico, el paciente se observa desorientado, agresivo, con sudoración profusa y temblores distales. Presenta apariencia de mal estado general, nutricional e hídrico. Signo positivo del pliegue en brazo derecho. Mantiene una presión arterial de 100/60 mmHg, con frecuencia cardíaca de 128 latidos por minuto y temperatura axilar de 37,7 °C. Son visibles los signos de hepatopatía crónica: ictericia rubínica, hipertrofia parotídea, ginecomastia y leuconiquia (figura 1), telangiectasias en pómulos y nariz, ascitis a tensión (tres litros aproximadamente), ausencia de vello en axilas y circulación colateral (figura 2).

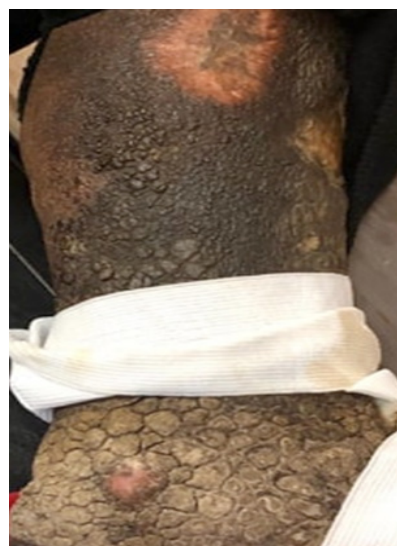

**Figura 1.** Leuconiquia en paciente alcohólico crónico con posible lobomycosis.



**Figura 2.** Presencia de circulación colateral en paciente alcohólico crónico con posible lobomycosis.

Asimismo se visualiza edemas en ambos miembros inferiores (1+/4+). Presencia de cicatriz queiloide en miembro superior derecho de 17 cm x 1,8 cm (Figura 3). En el miembro inferior izquierdo es visible lesiones de evolución progresiva que actualmente muestran las siguientes características: elevaciones circunscritas, sólidas, múltiples de aspecto queiloide extendidas desde la pierna hasta el pie en su totalidad, dolorosas a la palpación y de coloración marrón-negrucza con variaciones de zonas hipo e hiperocrómicas, que coalescen para formar placas engrosadas de apariencia similar a tierra agrietada (Figura 3). Las lesiones presentan depresión reactiva.



**Figura 3.** Lesiones queiloideas en miembro inferior izquierdo en paciente alcohólico crónico con posible lobomycosis.

Tórax con inspiración y espiración prolongada a preponderancia inspiratoria, crepitantes en los 2/3 inferiores y bilaterales. Se observó ausencia de broncofonía, egofonía e ingurgitación yugular, bendopnea y pulso alternante. El examen neurológico observó: somnolencia, agresividad, 9/15 de escala de Glasgow, con disartria y signo de Babinski en pie derecho, ausencia de déficit motor y signos meníngeos. Sus reflejos miotáticos fueron: reflejo bicipital (3+), hiperreflexia y reflejo tricipital (3+), reflejo estilo-radial (3+), reflejo estilo rotuliano derecho (4+) y reflejo aquileo (4+). No presentó úlceras o placas en genitales, pero se observó coluria en 300 mL de orina colectada mediante sonda Foley.

Durante su permanencia en sala de emergencia, se realizaron los siguientes exámenes de laboratorio: recuento de leucocitos 18 200 / $\mu$ L, hemoglobina 12 g/dL y hematocrito 39 %, recuento de plaquetas 226 000 / $\mu$ L, urea sérica 13 mg/dL y glucosa basal 103 mg/dL, creatinina sérica 1,45 mg/dL, bilirrubina total sérica 1,68 mg/dL, bilirrubina indirecta sérica 0,82 mg/dL y bilirrubina directa sérica 0,86 mg/dL, proteínas totales séricas 8,59 mg/dL, albúmina sérica 4,11 mg/dL y globulina 4,48 g/dL, aspartato aminotransferasa sérica 230 U/L, Alanil aminotransferasa sérica 66 U/L y fosfatasa alcalina sérica 166 U/L, gamma glutamil aminotransferasa 375 U/L y tiempo de protrombina 18,9 segundos. La anatomía patológica presentó la levadura *Lacazzia loboi*, sin embargo el cultivo micológico no contribuyó a la confirmación del caso por cuanto presentó sobre infección bacteriana.

El paciente presentó sepsis foco dérmico y abdominal (descartar peritonitis bacteriana espontánea) por tal motivo se inició tratamiento con Ceftriaxona 2g cada 24 horas, Vancomicina 1g cada 24 horas, Fenitoína 100 cada 8 horas y Diazepam 10mg condicional a convulsiones. La micosis de difícil tratamiento fue tratada sin éxito con Ketokonazol 200mg por día, no se contó con Clofazimina de 100mg ni Posaconazol en el hospital. La evolución del paciente fue lenta y falleció.

## DISCUSIÓN

Se han notificado algunos casos de lobomicosis en el departamento de Madre de Dios dado que, cuenta con condiciones que favorecen el desarrollo y expansión de *L. loboi* como una baja altitud (183–500 m s.n.m), un clima tropical con una temperatura aproximada entre 10–27 °C y ciclos de precipitación intensa de 1000 mm de lluvia por año <sup>(1,9,10,11)</sup>.

La lobomicosis es una enfermedad fúngica desfigurante y endémica en la región amazónica de Centroamérica (Panamá, Costa Rica y México) y Sudamérica (Brasil, Colombia, Surinam, Venezuela, Guyana, Guayana Francesa, Ecuador y Bolivia). No obstante, es poco conocida en territorio peruano (la principal enfermedad micótica subcutánea la esporotricosis) <sup>(10)</sup>. Afecta con mayor frecuencia a hombres adultos <sup>(1,2,16)</sup>.

En este caso clínico, se puede revisar a un paciente masculino de 49 años, con antecedente de alcoholismo crónico durante casi doce años consecutivos. Al examen físico, es evidenciable diversos signos de hepatopatía crónica y lesiones múltiples progresivas de aspecto queiloide extendidas en su totalidad del miembro inferior izquierdo, coalescentes para formar placas engrosadas similares a tierra agrietada. El hígado participa en la formación de proteínas del sistema de complemento, el cual se ve afectado en una cirrosis alcohólica. En el caso de una infección de cualquier agente etiológico, el hígado es insuficiente para la correcta producción de proteínas favoreciendo la permanencia y viabilidad para el desarrollo de un escenario micótico <sup>(8,17)</sup>.

La respuesta al tratamiento de esta enfermedad es controversial, Bustamante *et al.* <sup>(12)</sup> observaron que la anfotericina B, 5-fluorocitosina, ketoconazol, itraconazol <sup>(18)</sup> y clofazimina se han utilizado con éxito limitado o nulo <sup>(9,12,13)</sup>. Se han obtenido resultados favorables después de la escisión quirúrgica o la criocirugía en lesiones tempranas y pequeñas bien circunscritas, pero aún pueden producirse recaídas en el margen de la escisión <sup>(14,15,19)</sup>. Además, un triazol a considerarse es el Posaconazol, el cual ha demostrado su eficacia para tratar enfermedades subcutáneas causadas por *Madurella grisea*, *M. mycetomatis*, *Scedosporium apiospermium* y *Fonsecaea pedrosoi* refractarias a la terapia estándar

<sup>(12)</sup>. Este medicamento fue clínicamente efectivo en el tratamiento de la lobomicosis, y su administración es bien tolerada.

El presente reporte de un posible caso de lobomicosis tuvo la principal limitación de no poder confirmar el diagnóstico por pruebas microbiológicas debido a la infección secundaria bacteriana que contaminó a las muestras. No obstante las características clínicas compatibles permitió tener la alta sospecha de la infección.

En conclusión, se presenta un posible caso de lobomicosis, infección fúngica subcutánea rara que afecta a personas con factores de riesgo. Se recomienda considerarlo en el diagnóstico diferencial de lesiones dérmicas en población de riesgo.

**Fuente de financiamiento:** Autofinanciado

**Conflictos de interés:** Los autores declaran no tener conflicto de interés.

## REFERENCIAS BIBLIOGRAFICAS

- Luna-Hernández J, Villanueva-Reyes J, Fernando-Balcázar L. Lobomicosis: reporte de un caso. *Dermatol Perú*. 2012; 22 (2): 111-4.
- Francesconi V, Klein A, Santos A, Ramasawmy R, Francesconi F. Lobomycosis: epidemiology, clinical presentation, and management options. *Ther Clin Risk Manag*. 2014; 10: 851-60. doi: 10.2147/TCRM.S46251. eCollection 2014.
- Araujo M, Cirilo N, Santos S, Aguilar CR, Guedes ACM. Lobomycosis: a therapeutic challenge. *An Bras Dermatol*. 2018; 93(2):279-81. doi: 10.1590/abd1806-4841.20187044.
- Elsayed S, Kuhn S, Barber D, Church DL, Adams S, Kasper R. Human Case of Lobomycosis. *Emerg Infect Dis*. 2004; 10 (4): 715-8. doi: 10.3201/eid1004.030416
- Grossi M, Silva N, Marques SN, Aguilar CR, Martins AC. Lobomycosis: a therapeutic challenge. *Rev Dermatol Bras*. 2018; 93 (2): 279-81. 10.1590/abd1806-4841.20187044
- Pecher SA, Croce J, Ferri RG. Study of humoral and cellular immunity in lobomycosis. *Allergol Immunopathol*. 1979; 7 (6): 439-44.
- Vilani-Moreno F, Belone A, Lara V, Venturini J, Lauris JR, Soares CT. Detection of cytokines and nitric oxide synthase in skin lesions of patients with Jorge Lobo's disease. *Med Mycol*. 2011; 49 (6): 643-8. doi: 10.3109/13693786.2010.547993
- Vilani-Moreno FR., Lauris, JRP, Opromolla DVA. Cytokine Quantification in the Supernatant of Mononuclear Cell Cultures and in Blood Serum from Patients with Jorge Lobo's Disease. *Mycopathologia*. 2004; 158 (1): 17-24. <https://doi.org/10.1023/B:MYCO.0000038433.76437.ec>
- Vilani-Moreno FR, Mozer E, de Sene AM, de Oliveira Ferasçoli M, Pereira TC, Miras MG, et al. In vitro and in situ activation of the complement system by the fungus *Lacazia loboi*. *Rev Inst Med Trop Sao Paulo*. 2007; 49 (2): 97-101. doi: 10.1590/s0036-46652007000200006
- Taborda P., Taborda V., McGinnis M. *Lacazia loboi* gen. nov., comb. nov., the etiologic agent of lobomycosis. *J Clin Microbiol*. 1999; 37: 2031-3.
- Ramírez M., Malaga G. Subcutaneous mycoses in Peru: a systematic review and meta-analysis for the burden of disease. *Rev Int Dermatol*. 2017; 56 (10): 1037-1045. doi: 10.1111/ijd.13665.
- Carvalho KA, Floriano MC, Enokihara MMSS, Mascarenhas MRM. Jorge Lobo's Disease. *An Bras Dermatol*. 2015;90(4):586-8. doi: 10.1590/abd1806-4841.20153603

13. Romero R. Enfermedad de Jorge Lobo (blastomicosis queiloide). Diagnóstico del primer caso peruano. Arch Per Pat Clin. 1972; 26: 63–86.
14. Servicio Nacional de Metereología e Hidrología del Perú (SENAMHI). Mapa climático del Perú [Internet]. Lima: SENAMHI; 2016 [citato 10 de octubre del 2019]. Disponible en: <http://www.peruclima.pe/?p=mapa-climatico-del-peru>
15. Queiroz-Telles F, Nucci M, Colombo AL, Tobón A, Restrepo A. Mycoses of implantation in Latin America: an overview of epidemiology, clinical manifestations, diagnosis and treatment. Med Mycol. 2011; 49: 225–236. doi: 10.3109/13693786.2010.539631
16. Bustamante B, Seas C, Salomon M, Bravo F. Lobomycosis successfully treated with posaconazole. Am J Trop Med Hyg. 2013; 88 (6): 1207-1208. doi: 10.4269/ajtmh.12-0428.
17. Fischer M, Chrusciak Talhari A, Reinel D, Talhari S. Successful treatment with clofazimine and itraconazole in a 46 year old patient after 32 years duration of disease. Hautarzt. 2002; 53(10):677-81. doi: 10.1007/s00105-002-0351-y
18. Miranda M, Unger D, Brito A, Carneiro FA. Jorge Lobo's disease with restricted labial presentation. An Bras Dermatol. 2011; 86: 373–374.
19. Baruzzi R., Marcopito L., Michalany N., et al. Diagnóstico precoz y tratamiento rápido mediante cirugía en la enfermedad de Jorge Lobo (blastomicosis queiloide) Micopatología. 1981; 74: 51-54.