

Características Microbiológicas de *Mucor* sp.

Sebastian Iglesias-Osores ^{1a}, Hernán Rodríguez-Perla ^{2b}

Las zigomicosis son micosis causadas por hongos oportunistas pertenecientes al phylum *Zygomycota*, clase *Zygomycetes*, orden *Mucorales*, familia *Mucoraceae* ⁽¹⁾. Los géneros de mayor relevancia son *Rhizopus*, *Mucor* y *Lichteimia (Absidia)*, siendo estos causantes del 70 al 80 % de casos reportados ⁽²⁾. Las infecciones fúngicas son importantes causas de morbilidad y mortalidad en pacientes inmunocomprometidos, esto puede observarse particularmente en neonatos y pacientes con diabetes mellitus, heridas causadas por cirugía, traumatismos y quemaduras ⁽³⁾.

Mucor spp. son de rápido crecimiento en el medio de cultivo, produciendo esporangios en esporangióforos globosos, solitarios o ramificados (figura 1 y 2). Los esporangios contienen toda la columela y esporas, pudiendo ser delicuescentes (en disolución). Los esporangios tienen una pared delgada que, cuando madura, se rompe irregularmente para liberar esporangiosporas redondas o elipsoidales (4 a 8 μ m de diámetro). Con las esporas dispersas, la columela que llevaba los esporangios es visible, dejando a veces un collar en la base del esporangio (figura 3). Los rizoides y los estolones están ausentes, lo que lo diferencia del género *Rhizopus*, así como la ausencia de apófisis debajo del esporangio lo diferencia de *Absidia*. Además, *Mucor* produce clamidoconideas y es inhibido por la cicloheximida ⁽¹⁾.

El diagnóstico está basado en técnicas microbiológicas y anatomopatológicas. Las pruebas serológicas de diagnóstico para la detección de Zigomicosis no son clínicamente útiles, debido a que los zigomicetos comparten varios determinantes antigénicos entre sí. El diagnóstico molecular aun esta en proceso de investigación, no obstante estudios de complementariedad de ADN y la PCR u otras técnicas moleculares son usados para su clasificación y taxonomía ^(2,3).

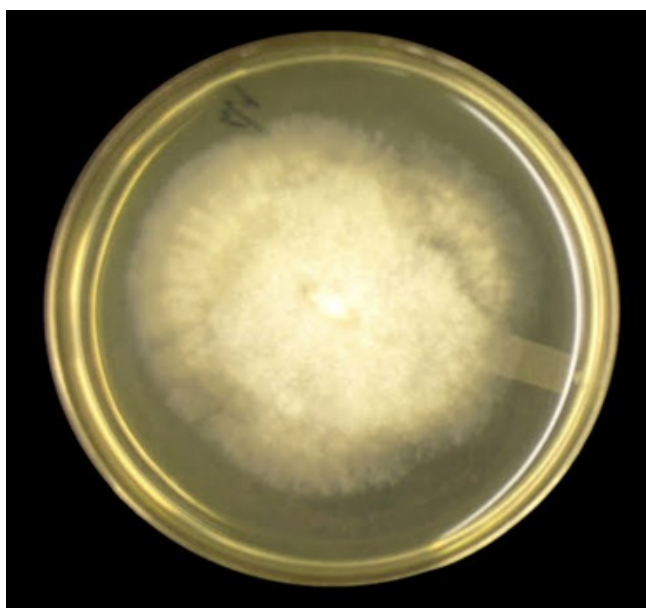


Figura 1: *Mucor* sp. en placa de agar Sabouraud con 48 horas de crecimiento a 30 ° C.

¹ Hospital Regional Lambayeque. Chiclayo, Perú.

² Facultad de Medicina Humana, Universidad de San Martín de Porres. Chiclayo, Perú.

^a Biólogo

^b Médico cirujano

Correspondencia: Sebastian Iglesias-Osores

Correo : siglesias@unprg.edu.pe
<https://doi.org/10.37065/rem.v6i1.403>

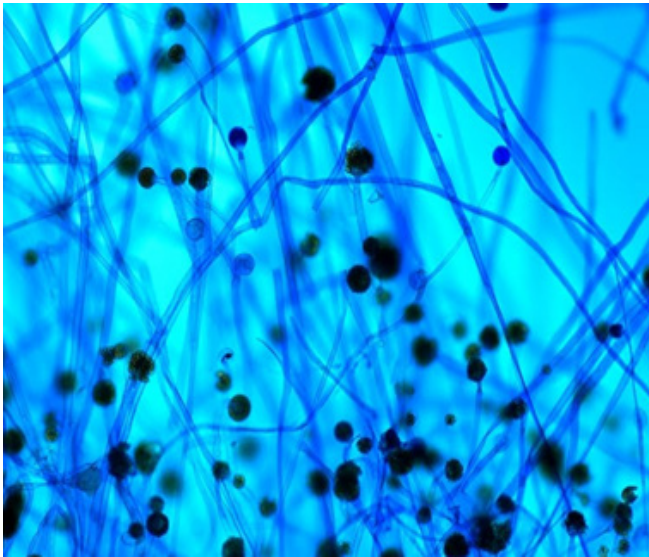


Figura 2: Hifas escasamente septadas, esporangióforos con esporangios (tinción azul de Lactofenol o azul algodón X100).

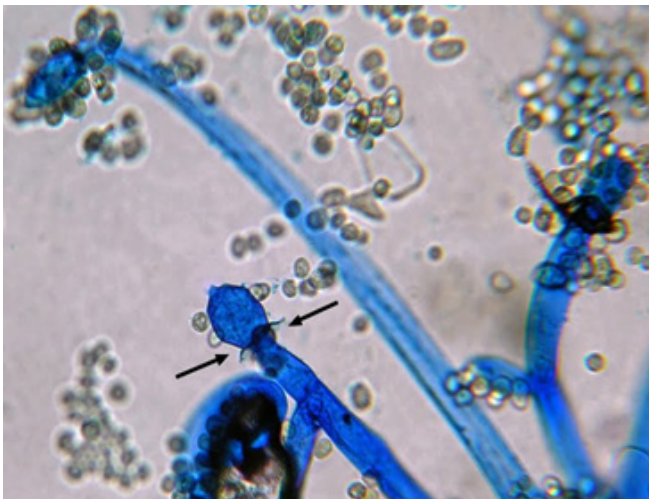


Figura 3: esporas dispersas, la columela se revela con el collarín que queda debajo (flechas) (Aumento de 40X, tinción algodón de azul).

Agradecimiento: agradecemos a Yuri Amatrieks, HBSc, MLT por haber cedidos las fotos la su publicación en este artículo.

REFERENCIAS BIBLIOGRÁFICAS

1. Ribes JA, Vanover-Sams CL, Baker DJ. Zygomycetes in human disease. *Clin Microbiol Rev.* 2000; 13(2): 236–301.
2. West BC, Oberle AD, Kwon-Chung KJ. Mucormycosis caused by *Rhizopus microsporus* var. *microsporus*: cellulitis in the leg of a diabetic patient cured by amputation. *J Clin Microbiol.* 1995; 33(12):3341–4.
3. Katragkou A, Walsh TJ, Roilides E. Why is mucormycosis more difficult to cure than more common mycoses? *Clin Microbiol Infect.* 2014; 20:74-81.