

# Características microscópicas de *Sporothrix* sp.

## Microscopic characteristics of *Sporothrix* sp.

Sebastian Iglesias-Osores <sup>1a</sup>

*Sporothrix spp.* es el agente causal de la esporotricosis, una infección fúngica subcutánea, endémica de regiones tropicales de América Latina, y que afecta al hombre y a otros mamíferos. *Sporothrix schenckii*, *S. albicans*, *S. brasiliensis*, *S. globosa* y *S. mexicana* son hongos dimórficos (forma levaduriforme y micelial en su condición parasitaria y ambiental, respectivamente), siendo *S. schenckii* la más importante epidemiológicamente. Esta micosis es endémica del Perú en las regiones de Cajamarca, Apurímac, y Amazonas; donde las fuentes de infección se relacionan con la vegetación descompuesta, plantas espinosas, arcilla y briófitas <sup>(1,2)</sup>.

La vía más común en que ingresa al organismo es por inoculación (implantación) traumática. La prueba de oro para establecer el diagnóstico de la esporotricosis es el cultivo micológico. Las muestras para el cultivo deben obtenerse por aspiración de las lesiones cutáneas (nódulos), líquido sinovial, líquido cefalorraquídeo, medula ósea o esputo. El hongo desarrolla a 25°C en medio de cultivo agar Sabouraud dextrosa suplementado con cloranfenicol al 0,2 a 2,5 g/L. Las colonias son filamentosas y microscópicamente se observan micelios delgados (1 a 2 micrómetros), tabicadas y ramificadas; así como microconidias hialinos sésiles y simpudólicas. El cultivo en agar BHI sangre, a 37°C, permite la transformación a su forma levaduriforme compuesta por blastoconidias delgadas <sup>(1,3)</sup>.

Otras técnicas diagnósticas como la Reacción en Cadena de la Polimerasa (PCR), han mostrado menor utilidad diagnóstica en comparación con el cultivo micológico <sup>(3)</sup>. Las técnicas de coloración más usadas para su observación son el azul de lactofenol (más usado por su versatilidad), plata metanamina de Grocott Gomori y técnica de Schiff.

Es necesario enfatizar en estudios epidemiológicos, de diagnóstico y tratamiento de esta infección fúngica frecuente en el Perú.

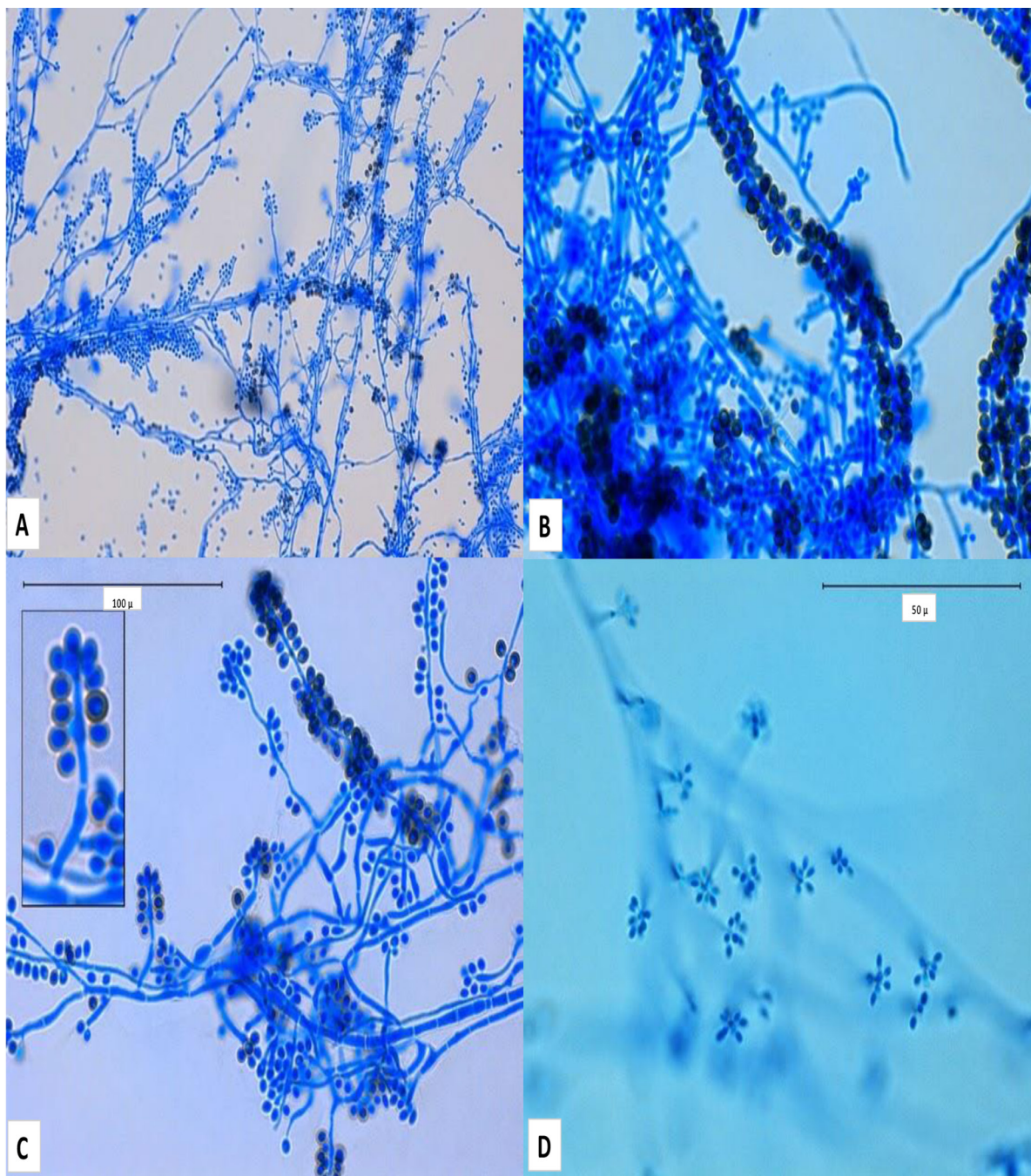
<sup>1</sup>. Facultad de Ciencias Biológicas, Universidad Nacional Pedro Ruiz Gallo, Lambayeque, Perú.

<sup>a</sup>. Biólogo Microbiólogo.

**Correspondencia:** Sebastian Iglesias-Osores

**Correo:** siglesias@unprg.edu.pe

<https://doi.org/10.37065/rem.v5i2.339>



**Figura.** *Sporothrix schenckii*, preparación en fresco con azul de lactofenol o azul de algodón: A) Micelio (400 aumentos), B) hifa con conidias matescos esféricos que se encuentra en la parte apical del conidióforo en forma de lágrima o flor de margarita (1000 aumentos), C) hifas septadas y conidias (1000 aumentos); D) conidias en forma de roseta en las puntas de conidióforos a (1000 aumentos).

**Agradecimiento:** a Yuri Amatnieks, HBSc, MLT por haber cedidos las fotos para su publicación en el presente artículo.

#### REFERENCIAS BIBLIOGRÁFICAS

- Oyarce JA, García C, Alave J, Bustamante B. Caracterización epidemiológica, clínica y de laboratorio de esporotricosis en pacientes de un hospital de tercer nivel en Lima-Perú, entre los años 1991 y 2014. Rev Chil infectología. 2016; 33(3):315-21.
- Marimon R, Cano J, Gené J, Sutton DA, Kawasaki M, Guarro J. *Sporothrix brasiliensis*, *S. globosa*, and *S. mexicana*, three new *Sporothrix* species of clinical interest. J Clin Microbiol. 2007; 45(10):3198-206.
- Ramirez-Soto MC, Loayza-Calderon M. Esporotricosis polimórfica, un problema de salud pública que debemos valorar. Acta Médica Peru. 2012; 29(2):128-31.