

# SHOCK SÉPTICO COMO COMPLICACIÓN DE ARTRITIS SÉPTICA DE RODILLA

Fidel Rojas Martínez<sup>1,a</sup>, Alexis Ormeño Julca<sup>2,b</sup>

## RESUMEN

La mayoría de casos de artritis séptica es adquirida por vía hematológica, secundaria a una bacteriemia, también puede ocurrir a partir de una puerta de entrada como heridas, traumatismos, lesiones cutáneas, accesos venosos o infecciones circundantes. **Caso Clínico:** Mujer de 11 años de edad que inicia 8 días antes del ingreso con limitación funcional y dolor en muslo y rodilla derecha que se incrementa de intensidad y cuatro días después se agrega Fiebre 39°C, luego presenta insuficiencia respiratoria, trastorno del sensorio y es ingresada a UCI, con shock séptico de foco respiratorio y foco articular e inicia antibioticoterapia empírica. **Interpretación:** En el caso reportado la sospecha clínica fue la que hizo el diagnóstico ya que los cultivos fueron negativos. Los exámenes auxiliares que más tarde confirmarían el diagnóstico son: la resonancia magnética y gammagrafía ósea. Esta infección es considerada una urgencia médico-quirúrgica, Pues no es diagnosticada y tratada tiempo produce una elevada incidencia de formas de osteomielitis crónicas, secuelas y discapacidad funcional de las articulaciones lo que genera un alto impacto económico y social. El tratamiento debe realizarse sin retrasos y consiste en drenaje quirúrgico, antibioticoterapia y eventual inmovilización

**Palabras clave:** Artritis séptica, Secuelas, Osteomielitis, Drenaje quirúrgico. (Fuente: DeCS- BIREME).

## SEPTIC SHOCK AS A COMPLICATION OF SEPTIC ARTHRITIS OF THE KNEE

### ABSTRACT

Most cases of septic arthritis is acquired by hematogenous route, secondary to bacteremia, can also occur from a gateway as wounds, injuries, skin lesions, venous access or surrounding infections. Clinical Case: A 11-year-old who started eight days before admission with functional limitation and pain in thigh and right knee that increases in intensity and four days after fever 39 ° C is added, then presents respiratory failure, sensory disorder and is admitted to ICU with septic shock of respiratory focus and focus articulate and starts empirical antibiotic therapy. Interpretation: In the case reported clinical suspicion was that made the diagnosis because the cultures were negative. Ancillary tests later confirm the diagnosis are: MRI and bone scan. This infection is considered a medical emergency - surgical, For it is not diagnosed and treated in time produces a high incidence of forms of chronic osteomyelitis, sequels and functional disability of joints which generates a high economic and social impact. Treatment should be made without delay and consists of surgical drainage, antibiotics and eventual immobilization

**Key words:** Septic arthritis, Aftermath, Osteomyelitis, Surgical drainage (Source: MeSH-NLM).

## INTRODUCCIÓN

La artritis séptica aguda es la infección de una articulación causada por microorganismos piógenos. Lo insidioso del cuadro clínico puede generar dificultad diagnóstica especialmente en neonatos<sup>(1)</sup>. La infección suele ser, en la mayor parte de los casos adquirida por vía hematológica, secundaria a una bacteriemia, aunque también puede ocurrir a partir de una puerta de entrada como heridas, traumatismos, lesiones cutáneas, accesos venosos o infecciones circundantes<sup>(2)</sup>. El *Staphylococcus aureus* es el agente etiológico de la mayoría de las infecciones (70% - 90%). Aunque se han reportado otros microorganismos

dependiendo del grupo de edad, la enfermedad de base y la condición inmunológica del paciente, como *S. pyogenes*, *S. agalactiae* sobre todo en neonatos, *H. influenzae*, *Salmonella sp.*, *P. aeruginosa*. Suele ser mono-articular en un 90% de los casos y las articulaciones más afectadas son la cadera, la rodilla, el tobillo y el codo<sup>(3)</sup>. Cuando no se tratan a tiempo pueden dejar secuelas graves como osteomielitis y cuando esta se diagnostica se clasifica como aguda si la duración de la enfermedad ha sido menos de 2 semanas, subaguda de una duración de 2 semanas a 3 meses, y crónica mayor 3 meses<sup>(4)</sup>.

<sup>1</sup> Universidad de San Martín de Porres. Filial Norte. Chiclayo-Perú.

<sup>2</sup> Hospital Regional Lambayeque. Chiclayo-Perú.

<sup>a</sup> Interno de Medicina.

<sup>b</sup> Médico Pediatra.

## REPORTE DE CASO

Mujer escolar de 11 años con asistencia escolar; sin antecedentes de importancia, con un tiempo de enfermedad de 8 días antes del ingreso por emergencia, de inicio brusco y curso progresivo. Inicia con dolor en cadera derecha mientras jugaba, niega otras molestias. Al día siguiente, el dolor se incrementa hasta llegar a rodilla derecha, de regular intensidad causando limitación funcional e imposibilita la marcha. Seis días antes del ingreso a emergencia familiar refiere que se intoxica y presenta prurito generalizado para lo cual recibe clorfenamina más hidrocortisona, además persiste dolor en muslo y rodilla derecha. A los 5 días antes del ingreso presentó lesiones "habonosas en cuerpo", edema palpebral, edema de labios, acude a C.S y es referida al hospital JAMO de Tumbes. Al día siguiente las lesiones habonosas disminuyen, pero dolor y limitación en muslo derecho continua, y presenta edema, fiebre 39°. Tres días antes del ingreso paciente en mal estado general e ingresa a UCI en Tumbes por deterioro estado clínico. Es referida a Hospital Regional Lambayeque.

Al ingreso a este Hospital paciente en mal estado general soporosa, irritable, saturación de O<sub>2</sub> 95% con mascarilla con bolsa de reservorio a 10 lts. El examen físico revelo tumefacción, edema a nivel de rodilla derecha, con dolor a la palpación y además de compromiso pulmonar con crépitos basales, taquipneica y taquicárdica. Al examen neurológico: soporosa e irritable al examen. Paciente ingresa a UCI, con falla multiorgánica, shock séptico de foco respiratorio y foco articular, soporosa y en mal estado general.

Se realiza artrocentesis cuyo primer resultado fue negativo. Dos días después es intervenida para limpieza quirúrgica de artritis séptica donde se aísla en cultivo de secreción de rodilla *Staphylococcus aureus* sensible a linezolid y vancomicina. Permanece dos semanas en UCI. Posteriormente es hospitalizada en el servicio de Pediatría, permaneciendo febril con recuentos de proteína C reactiva elevados llegando hasta valores mínimos de 38UI. Recibiendo tratamiento con vancomicina por 3 semanas y clindamicina 6 semanas sin ceder cuadro febril. Es intervenida por segunda vez para limpieza quirúrgica por persistencia de cuadro febril. Con resultado de cultivos negativos. Se realizan exámenes de Resonancia Magnética de rodilla y cadera derechas y gammagrafía ósea con resultados compatibles con gran osteomielitis de fémur distal y tibias proximal.

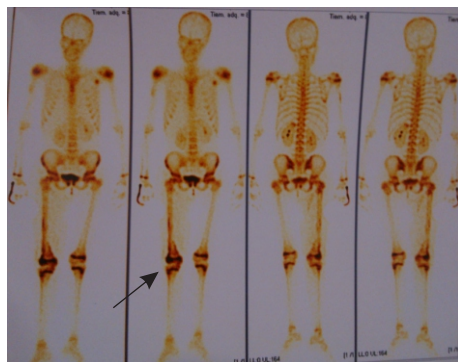


FIGURA 01. Gammagrafía ósea de 3 fases compatible con osteomielitis de fémur derecho. En la flecha se observa la zona afectada..

Paciente recibe antibióticos de amplio espectro cumpliendo 4 semanas de tratamiento con vancomicina y levofloxacino 6 semanas. Evoluciona favorablemente permaneciendo 27 días afebril con leve limitación funcional en miembro inferior derecho y posteriormente dado de alta.

## DISCUSIÓN

La artritis séptica ocurre por la invasión de una articulación por microorganismos piógenos que producen destrucción de las estructuras articulares. La incidencia de artritis séptica varía entre 5,5 a 12 por 100 000, de los que aproximadamente la mitad son niños<sup>(4)</sup>. En nuestro caso la paciente inicio con dolor y limitación funcional, y cuadro febril sin previa inoculación de gérmenes por heridas o por lesiones cutáneas previas, sin embargo podría deberse a microtraumas que también es una causa probable de puerta de entrada para desarrollar artritis séptica<sup>(5)</sup>.

Es la infección osteoarticular más frecuente en la infancia y se considera aguda cuando tiene menos de 15 días de evolución en un paciente previamente sano<sup>(3)</sup>. En la paciente el cuadro se desarrolló con menos de 15 días de evolución llegando a presentar shock séptico; siendo previamente sana y sin antecedentes de importancia.

Este tipo de infecciones son difíciles de reconocer en las fases precoces de la enfermedad, y en muchos casos plantean problemas tanto en el diagnóstico como en el manejo terapéutico, médico y quirúrgico<sup>(6)</sup>. El diagnóstico en la paciente se realizó principalmente por clínica y se confirmó con resonancia magnética y gammagrafía ósea. La duración del tratamiento es por lo general de 2-3 semanas, comenzando con, por lo menos, 5 días por vía endovenosa<sup>(7)</sup>. En cuanto al tratamiento se inició con terapia empírica, que luego fue confirmada por cultivos. La duración del tratamiento fue por más de 6 semanas.

## REFERENCIAS BIBLIOGRÁFICAS

1. Stans AA. Osteomyelitis and septic arthritis. En: Morrissy RT, Weinstein SL. Lovell and Winter's Pediatric Orthopaedics. 6ª ed. Philadelphia: LWW; 2006. Vol. I. Cap. 13: pp 439-91
2. Carnevale M, Santana M, Galicia J, Maitín M, Gonzáles A, Dapena E. et al Infecciones osteoarticulares en la edad pediátrica: artritis séptica: cuatro años de evolución. Hospital Universitario de Pediatría "Agustín Zubillaga". Barquisimeto, Edo. Lara. junio del 2012 [Citado 2014 diciembre 21]. Disponible en: <http://pesquisa.bvsalud.org/portal/resource/es/lil-721055>
3. López-Sosa F, Zazueta-Tirado E, Tanaka-Kido J. Artritis séptica en pediatría. Rev Mex OrtopTraum. 2000;14(5):408-412.
4. Gutierrez K. Bone and Joint Infections in Children. Pediatric Clinic N Am. 2005;52:779-794.
5. Viejo S.; Fernandez C. Artritis séptica de cadera en la infancia: Clasificación práctica de sus secuelas. Rev. Asoc. Argent. Ortop. Traumatol. 2012 diciembre. [Citado 2014 diciembre. 21]. Disponible en: <http://pesquisa.bvsalud.org/portal/resource/es/lil-685730>
6. Peltola H.; Pääkkönen M.; Acute Osteomyelitis in Children. Helsinki University Central Hospital, Helsinki. N Engl J Med. 2014. [Citado 2014 diciembre. 22] Disponible en: <http://www.nejm.org/doi/pdf/10.1056/NEJMra1213956>

Revisión de pares:

Recibido: 16/8/15 Aceptado: 1/9/15