

# SCHWANNOMA DORSAL A PROPÓSITO DE UN CASO

Julio Chapa-Saldaña<sup>1</sup>, Victor Vasquez-Villacorta<sup>2</sup>, Víctor Arauco-Ibarra<sup>3</sup>, Ernesto D Angelo-Ramos<sup>4</sup>

## RESUMEN

El schwannoma (neurilemoma) es uno de los tumores neurogénicos de estirpe benigno además de lento crecimiento que se origina en la vaina de schwann de los nervios periféricos. Los schwannomas del nervio intercostal son extremadamente raros, con pocos casos de lesiones grandes o sintomáticos reportados en la literatura. Se han reportado como un hallazgo incidental. En este reporte de caso se trata de un paciente masculino de 72 años de edad con una masa dorsal derecha que se sometió a una resección amplia de dicha tumoración. Esta tumoración, había sido extirpada anteriormente en otro centro médico, pero volvió a crecer en un periodo de 8 meses y de manera más agresiva, en la que la radioterapia ya no tenía efectos y la necrosis del tejido había ocasionado una peligrosa infección.

El dolor y el sangrado fueron el motivo de consulta. La resección fue incompleta, sin complicaciones pero alivió el dolor y el sangrado hasta la actualidad, dos meses después, siendo el estudio anatomopatológico el que definió diagnóstico.

**Palabras clave:** Schwannoma, Neurilemoma, Nervios intercostales. (Fuente: DeCS- BIREME).

## SCHWANNOMA DORSAL FOR THE PURPOSE OF A CASE

### ABSTRACT

The schwannoma (neurilemoma) is one of the neurogenic tumors of benign strain besides slow growth that originates in the Schwann sheath of the peripheral nerves. Schwannomas of the intercostal nerve are extremely rare, with few cases of large or symptomatic lesions reported in the literature. They have been reported as an incidental finding. In this case report it is a male patient of 72 years of age with a right dorsal mass that underwent a wide resection of this tumor. This tumor had previously been removed in another medical center, but grew again in a period of 8 months and more aggressively, in which radiotherapy no longer had effects and tissue necrosis had caused a dangerous infection.

Pain and bleeding were the reason for consultation. The resection was incomplete, without complications but it relieved pain and bleeding until the present, two months later, being the anatomopathological study that defined diagnosis.

**Keywords:** Schwannoma, Neurilemoma, Intercostal nerves. (Source: MeSH-NLM).

### INTRODUCCIÓN

El schwannoma (neurilemoma) es un tumor neurogénico benigno de lento crecimiento que se origina en la vaina de Schwann de los nervios periféricos. Se localiza en cabeza y cuello, superficies flexoras de las extremidades y con menor frecuencia en el mediastino y retroperitoneo. La mayoría de los tumores neurogénicos intratorácicos se originan en el mediastino posterior, solo un 5,4 % lo hacen en la pared torácica. En este caso son subpleurales, con uno o más pedículos dependientes del paquete vásculo-nervioso intercostal<sup>(1)</sup>. Los schwannomas del nervio intercostal son extremadamente raros, con pocos casos de lesiones grandes o sintomáticos reportados en la literatura. Se han reportado como un hallazgo incidental<sup>(2)</sup>. Se ha informado en casi todas las partes del cuerpo desde el tálamo<sup>(3)</sup> hasta la vesícula seminal. Se encuentra generalmente en el mediastino, retroperitoneo o pelvis, rara vez se producen en la pared torácica. En la pared torácica casi siempre se originan los nervios intercostales y rara vez pleural. La mayoría son

benignos, pero hay casos malignos<sup>(4)</sup>. Cuando se localiza en la pared torácica, los síntomas más frecuentes son irritantes para la tos, disnea y dolor torácico. Algunos pacientes están estudiando asintomática, por lo que el diagnóstico se hace incidentalmente en estudios radiológicos de rutina<sup>(5)</sup>. El objetivo de este trabajo es describir un caso clínico de una paciente con schwannoma dorsal sus características clínicas y hallazgos quirúrgicos.

### REPORTE DE CASO

Un paciente masculino de 72 años de edad con una masa dorsal derecha que se sometió a una resección amplia de dicha tumoración. Se encontró que la masa era un schwannoma en la histopatología. En la sala de operaciones, la masa dorsal se resecó en bloque con un pequeño margen quirúrgico a cargo de personal multidisciplinario (fig.1).

El tumor dorsal de 28 cm. de largo y 2.2 kilos de peso, se resecó por el cirujano oncólogo evitando de esta forma que el

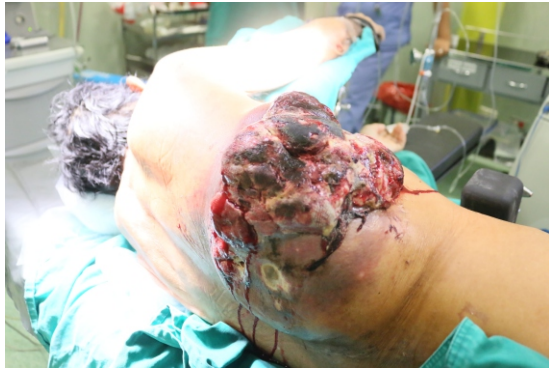<sup>1</sup> Médico Residente Cirugía General. Hospital Regional Lambayeque.

<sup>2</sup> Médico Cirujano Oncólogo. Servicio Cirugía. Hospital Regional Lambayeque.

<sup>3</sup> Médico Cirujano de Torax y Cardiovascular. Servicio Cirugía. Hospital Regional Lambayeque.

<sup>4</sup> Médico Cirujano Plástico. Servicio Cirugía. Hospital Regional Lambayeque.

tumor se infiltre e invada el pulmón derecho, además del constante sangrado que ocasionaba en el paciente (fig.2). Fue necesario retirar tres costillas, ya que el tumor había avanzado entre estos; por lo que luego se colocó una malla de polipropileno para cubrir la zona hueca a cargo del cirujano de tórax y cardiovascular; seguidamente, con la participación del cirujano plástico, se realizó múltiples colgajos para poder cubrir con piel la zona intervenida.

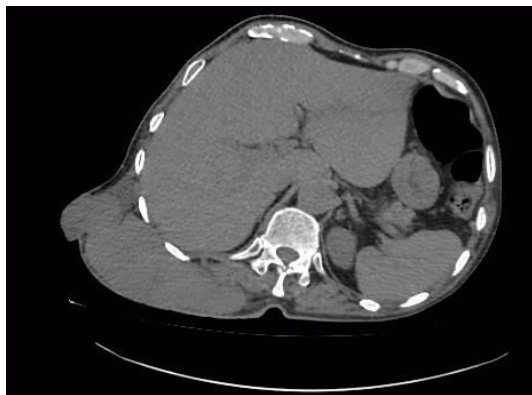

**Figura 1:** Tumor sangrante en tórax derecho con tejido necrótico.

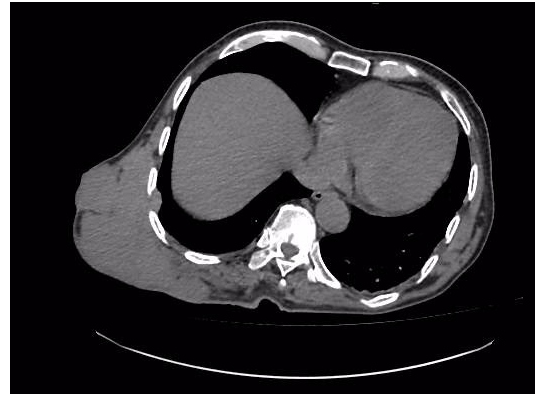Debido a la complejidad de este caso, antes de la intervención quirúrgica, los anestesiólogos, tuvieron que realizar una intubación selectiva bronquial, que permitió bloquear la entrada de aire al pulmón derecho, disminuyendo su diámetro durante la cirugía, para evitar lesionarlo, además de facilitar el trabajo de los cirujanos.

"Esta tumoración, había sido extirpada anteriormente en otro centro médico, pero volvió a crecer en un periodo de 8 meses y de manera más agresiva, en la que la radioterapia ya no tenía efectos y la necrosis del tejido había ocasionado una peligrosa infección. Felizmente, el paciente está saliendo del estado crítico; y una vez recuperado podrá tener una mejor calidad de vida".

En la tomografía computarizada (TC), se aprecia masa heterogénea, localizada en partes blandas de la pared torácica derecha con extensión hacia pleura así como una invaginación en cavidad pleural. (Fig3, 4).

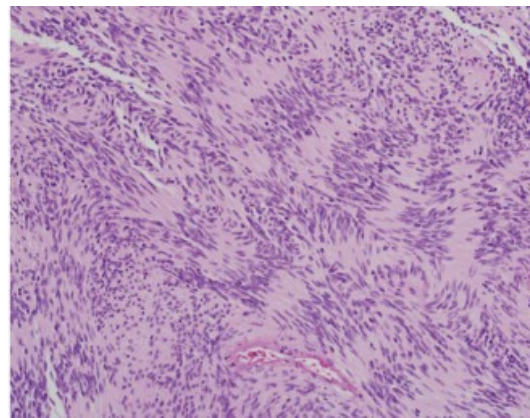


**Figura 2:** TC torácica con la masa de partes blandas en pared tórax derecho.



**Figura 3:** TC torácica tumor invade cavidad torácica y pleural.

El informe anatomopatológico, cuadro histopatológico compatible con tumor maligno de vaina nerviosa periférica con diferenciación rabiomioblastica, áreas pleomorficas y de células gigantes, necrosis extensa, alto índice mitótico con atipia, infiltración de tejido ose de costillas, infiltración vascular, dos de los bordes del tumor comprometidos.



**Figura 4.** Tumoración a la microscopía Tinción H-E aumento 10X.

El dolor fue el motivo de consulta durante ocho meses, debido a la duración y refractariedad al tratamiento con una imagen nodular en contacto con el sexto arco costal en la radiografía, se solicitó la tomografía computarizada, y por las características de la imagen se consideró sugestiva de tumoración extrapulmonar. De esta manera se realizó el diagnóstico. La resección fue incompleta, sin complicaciones y alivió el dolor y el sangrado hasta la actualidad, dos meses después.

Shudong y col. publicaron las características clínicas y tomográficas de una serie de 11 casos de schwannomas intratorácicos (6). Todos los sujetos eran adultos con edad menor que la de nuestra paciente, en su mayoría asintomáticos (8/11), y la lesión detectada en forma incidental. En los casos que presentaron síntomas, el dolor torácico fue el motivo de consulta. Como en este caso, solo que se asocia sangrado y anemia severa persistente en nuestro paciente se decidió la resección tumoral, la misma fue exitosa, luego de dos meses de seguimiento paciente se encuentra en

tratamiento a cargo de cirugía plástica por reconstrucción de colgajos de piel a nivel de defecto torácico. Las imágenes tenían características semejantes excepto por el tamaño: el tamaño promedio de 4.4 cm (rango 2.3 a 6.4 cm), márgenes bien definidos, con forma redonda u oval y una interfase neta lesión-pulmón. En algunos casos, como rasgos asociados describieron la erosión de la costilla subyacente, calcificación dentro de la lesión y derrame pleural homolateral.

Las características de la imagen ya descritas pueden sugerir el diagnóstico de schwannoma, por lo que la tomografía computarizada es la principal aproximación diagnóstica. Se puede observar realce heterogéneo con el contraste dado por la mezcla tejido celular y mixomatoide. Aunque la resección local se considera suficiente para el abordaje terapéutico, en general se recomienda la toracoscopia como mejor opción. A los hallazgos histológicos típicos del schwannoma, un componente celular que alterna con otro hipocelular, empalizada nuclear y convergencia de procesos fibrilares, la positividad de la proteína neurogénica S 100 confirma su origen en la vaina de un nervio periférico (7). El schwannoma de localización intratorácica es una entidad rara, en general de hallazgo incidental en un estudio de imágenes, aunque puede ser causa de dolor torácico de evolución prolongada como en este caso. Esta sintomatología se explica por el componente sensitivo de los nervios intercostales que originan el tumor.

La descripción tomográfica de la imagen es sugestiva, aunque debe considerarse en el diagnóstico diferencial de tumores pleurales metastásicos o primarios como el lipoma, el tumor fibroso solitario y el mesotelioma.

Las indicaciones primarias de intervención comprenden síntomas tales como dolor, hemorragia o sospecha de neoplasia maligna. Según lo presentado el paciente presenta sintomatología y tamaño considerable por lo cual estuvo justificada la intervención quirúrgica. Además las pruebas de imagen nos indujeron al diagnóstico de schwannoma, siendo el estudio anatomopatológico el que definió diagnóstico.

## REFERENCIAS BIBLIOGRÁFICAS

1. Mc Clenathan J, Bloom R. Peripheral tumors of the intercostal nerves. *Ann Thorac Surg* 2004; 78: 713-4.
2. Kwang Seog Kim, Seung Ji Ryeol, Hong Min Kim, Yu Jin Kwon, Ha Jae Hwang y Sam Yong Lee. Intercostal schwannoma encontradas durante una operación de la aleta dorsal ancho Rib-osteomiocutáneo. Departamento de Cirugía Plástica y Reconstructiva, Escuela de Medicina de la Universidad Nacional de Chonnam, Gwangju, Corea. 2015 Nov; 42 (6): 800-802. Inglés.
3. Andrade GC, Paiva Neto MA, Braga FM. Schwannoma del tálamo intracerebral: Presentación de un caso. *Arco Neurol* 2002; 60: 308-313.
4. Fuyuno G, Kobayashi R, Iga R, et al. El caso de la enfermedad de Von Recklinghausen asociada con un hemotórax debido a un rápido crecimiento schwannoma maligno. *Shikkan Gakkai Zasshi Nihon Kyobu* 1995; 33: 682-685.
5. Morita I, H Inada, Masaki H, Tabuchi A, Ishida A, Fujiwara T. Presentación de un caso de schwannoma maligno de la pared torácica. *Nippon Geka Gakkai Zasshi Kyobu* 1997; 45: 46-50.
6. Shudong H, Yerong C, Yafei W, Ke M, Qi S. Clinical and CT manifestation of pleural schwannoma. *Acta Radiológica* 2012; 53: 1137-41.
7. Wippold F, Lubner M, Perrin R, Lammle M, Perry A. Neuropathology for the Neuroradiologist: Antoni A and Antoni B tissue patterns. *Am J Neuroradiol* 2007; 28: 1633-8

Revisión de pares: Recibido: 19/09/17 Aceptado: 26/09/17